

The Journal of Thai Veterinary Practitioners

Vol. 37 No.1-2 January - December 2025

PureVax

ฉีดง่ายปลอดภัย*

ทางเลือกใหม่ของการเสริมภูมิ



วัคซีนแมว
ADJUVANT-FREE

ปริมาณลดลงเหลือ

0.5 mL



EASY TO GIVE

◀ 0.5 mL



Boehringer Ingelheim

*ปลอดภัยเมื่อใช้ตามขนาดที่แนะนำในเอกสารกำกับยา

PUREVAX® Rabies remains in 1mL

เลขทะเบียน 2F 12/66(B), 1F 8/60 (B), 2F 8/56(B), 1F 8/65 (B)
ใบอนุญาตโฆษณาเลขที่ บค.2-1046/2569
โปรดอ่านรายละเอียดเพิ่มเติมในเอกสารอ้างอิงฉบับสมบูรณ์และเอกสารกำกับยา
ความถูกต้องของโฆษณานี้เป็นความรับผิดชอบของผู้โฆษณา มิได้ดำเนินการโดยสำนักงานอาหารและยา

©Boehringer Ingelheim



SMART-V5

MINI 5-DIFF HEMATOLOGY WITH RET

URIT Vet *Since 2004*
All for Vet, All for Better

TECHNICAL SPECIFICATIONS

SPECIES

DOG, CAT, HORSE, PIG, COW, BUFFALO, RABBIT, MONKEY, RAT, MOUSE, SHEEP, GOAT, CAMEL, 3 USER-DEFINED

VALUE-ADDED PARAMETERS

- RETICULOCYTE RET%, RET_ABS, IRF ONE STEP RET TEST
- NRBC
- LIC, ALY

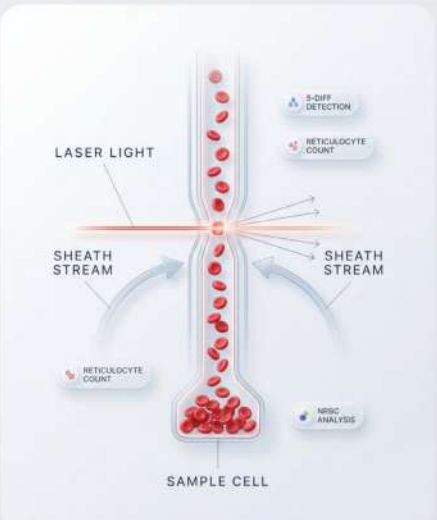

PARAMETERS

34 PARAMETERS: WBC, LYM%#, MON%#, NEU%#, EOS%#, BASO%#, RBC, HGB, HCT, MCV, MCH, MCHC, RDW_CV, RDW_SD, PLT, MPV, PDW, PCT, P_LCC, P_LCR, RET%, RET_ABS, IRF, NRBC%#, LIC%#, ALY%#
2 HISTOGRAMS FOR RBC AND PLT, 2 SCATTERGRAMS FOR WBC DIFF, 2 SCATTERGRAMS FOR RETICULOCYTE

S-MELLOW
Daily

7 Blinks in Combo!

ครั้งแรก! กับวิตามินแมวเลียเฉพาะเพศ
ตอบโจทย์ทุกความต้องการของแมว Boy & Girl



Veterinary Discovered

S-mellow daily ประโยชน์ *x2* ในซองเดียว เพื่อสุขภาพที่ดีทุกวัน

Merge Companion
An Integrative Solution for Pet Care

ปฏิญญาสัตวแพทย์

ในฐานะที่ข้าพเจ้าได้รับการยอมรับ
เข้ามาอยู่ในวิชาชีพสัตวแพทย์
ข้าพเจ้าขอปฏิญาณว่าจะอุทิศตนและ
ความรู้ความสามารถทั้งปวงที่ข้าพเจ้ามีอยู่
เพื่อประโยชน์แก่สังคม ข้าพเจ้าจะประกอบวิชาชีพ
ด้วยความสำนึกในคุณธรรม อันกอปรด้วยศีลธรรม
มนุษยธรรม จริยธรรม และจรรณยาบรรณแห่งวิชาชีพ
ข้าพเจ้าจะคำนึงถึงสุขภาพของสัตว์
ผลประโยชน์ของเจ้าของสัตว์ และสวัสดิภาพแห่งเพื่อนมนุษย์
เป็นสำคัญ ข้าพเจ้าจะละเว้นที่จะใช้วิชาชีพไปในทางที่ผิด
หรือปฏิบัติตนเป็นที่เสื่อมเสียต่อวิชาชีพของข้าพเจ้า
แต่จะธำรงไว้เชิดชูเกียรติและศักดิ์ศรี ตลอดจนขนบธรรมเนียม
อันดีงามของวิชาชีพสัตวแพทย์ให้วัฒนาถาวรสืบไป
ข้าพเจ้าขอสัตย์ปฏิญาณต่อสิ่งศักดิ์สิทธิ์ทั้งหลายในสากลโลก
ว่าจะประพฤติปฏิบัติตามปฏิญญานี้
ด้วยเกียรติของข้าพเจ้า

สมาคมสัตวแพทย์ผู้ประกอบการบำบัดโรคสัตว์แห่งประเทศไทย

สมาคมสัตวแพทย์ผู้ประกอบการบำบัดโรคสัตว์แห่งประเทศไทย
THE VETERINARY PRACTITIONER ASSOCIATION OF THAILAND

วารสารสัตวแพทย์ผู้ประกอบการบำบัดโรคสัตว์แห่งประเทศไทย

เป็นวารสารวิชาการของสมาคมสัตวแพทย์ผู้ประกอบการบำบัดโรคสัตว์แห่งประเทศไทย

The Journal of Thai Veterinary Practitioners

วัตถุประสงค์
- เพื่อเผยแพร่ผลงานทางวิชาการและผลงานวิจัยทางคลินิกในทุกสาขาที่เกี่ยวข้องกับสัตว์เลี้ยง
- เพื่อเพิ่มพูนความรู้และความก้าวหน้าทางวิชาการให้แก่สมาชิก
- เพื่อประชาสัมพันธ์ และเป็นสื่อความคิดเห็นระหว่างผู้ประกอบการบำบัดโรคสัตว์กับผู้เลี้ยงสัตว์

บรรณาธิการวารสาร (Editor-in-Chief) รศ.น.สพ.ดร. อนุชา สธนวงศ์

บรรณาธิการวารสารที่ปรึกษา (Senior Scientific Editor) ผศ.สพ.ญ.ดร.ม.ล.นฤดี เกษมสันต์

ผศ.น.สพ. รุ่งโรจน์ โอสถานนท์

ทีมบรรณาธิการ (Scientific Editors) รศ.สพ.ญ.ดร. ชาลิกา หวังดี

ผศ.สพ.ญ.ดร. สุกัญญา ผลิตกุล

รศ.สพ.ญ.ดร. คคนางค์ ปิยะรังษี

ผศ.น.สพ.ดร. วันพิทักษ์ ป้องกัน

ผศ.ดร.สพ.ญ. จีรวัฒน์ สุนทรสิต

อ.น.สพ.ดร. เสลภูมิ ไพเราะ

ผศ.น.สพ.ดร. วัชรพล สูยะโพธิ์

สำนักงาน สมาคมสัตวแพทย์ผู้ประกอบการบำบัดโรคสัตว์แห่งประเทศไทย
559/2 ถนนประดิษฐมนูญธรรม แขวงสะพานสอง เขตวังทองหลาง กรุงเทพฯ 10310
e-mail: VPATJOURNAL@gmail.com
http://www.vpatthailand.org

กำหนดออก ปีละ 2 ฉบับ

กราฟฟิค บริษัท เวิร์คดี ไอเดีย จำกัด โทร.02-874-0257

รายชื่อคณะกรรมการบริหาร

สมาคมสัตวแพทย์ผู้ประกอบการบำบัดโรคสัตว์แห่งประเทศไทย ดำรงตำแหน่งวาระปี 2568-2571

Board of The Veterinary Practitioners Association of Thailand

ที่ปรึกษากรรมการบริหารสมาคมฯ	รศ. น.สพ. ดร.ชัยณรงค์ โลหชิต
	สพ.ญ.กฤติกา ชัยสุพัฒนากุล
	ผศ. น.สพ. ดร.เฉลิมพล เล็กเจริญสุข
	น.สพ.บุญเลิศ ปรีชาตั้งกิจ
	ศ. สพ.ญ. ดร.สันนิภา สุรทัตต์
	ผศ. สพ.ญ. ดร.มนชนก วิจารสรณ์
	ผศ. สพ.ญ. ดร. ม.ล.นฤดี เกษมสันต์
	รศ. ดร. สพ.ญ.วลาสินี ศักดิ์คำดวง
	ผศ. น.สพ.รุ่งโรจน์ โอสถานนท์
คณะกรรมการบริหารและกรรมการกลาง ดังรายนามต่อไปนี้	
นายกสมาคม	ผศ. น.สพ.ภูดิท มณีสาย
อุปนายกคนที่ 1	อ. น.สพ.ชัยยศ ธารรัตนะ
อุปนายกคนที่ 2	อ. น.สพ. ดร.เสลภูมิ ไพเราะ
ประธานโครงการการศึกษาต่อเนื่อง	รศ. สพ.ญ. ดร.ชาลิกา หวังดี
เลขาธิการ	ผศ. สพ.ญ. ดร.น้ำผึ้ง สื่อมโนธรรม
เหรัญญิก	สพ.ญ.พรนภัส สุฤทธิกุล
ฝ่ายต่างประเทศ	อ. น.สพ. ดร.ธนพล สันติวัฒนธรรม
หารายได้	น.สพ.กนก บำรุงศรี
ฝ่ายวิชาการ	รศ. สพ.ญ. ดร.สิริลักษณ์ สุรเชษฐพงษ์
นายทะเบียน	อ. ดร. น.สพ.ไพฑูรย์ ศรีมนตรี
ประธานโครงการ VPAT Veterinary Nurse	สพ.ญ.มนัญญา ด่านพิทักษ์กุล
ประธานโครงการการเลี้ยงสัตว์อย่างรับผิดชอบ	สพ.ญ.นิภาภรณ์ พัฒนไทยานนท์
ประชาสัมพันธ์	ผศ. สพ.ญ. ดร.อักษร แสงเทียนชัย
ประธานโครงการมาตรฐานสถานพยาบาลสัตว์ในประเทศไทย	รศ. ดร. สพ.ญ.กนกอร ฟีเร้ยระ
ฝ่ายกฎหมาย	สพ.ญ.สุชาดา หัทยานานนท์
บรรณาธิการวารสาร	รศ. น.สพ. ดร.อนุชา สธนวงศ์
ปฏิคม	ผศ. ดร. สพ.ญ.รศชงค์ บุณยฤทธิชัยกิจ
กรรมการกลาง	รศ. สพ.ญ. ดร.นลินี ตันติวนิช
	ผศ. น.สพ. ดร.กิตติพงษ์ ทาจำปา
	ผศ. สพ.ญ. ดร.สุกัญญา ผลิตกุล
	ผศ. ดร. น.สพ.นาวิน มานะชัย
	รศ.สพ.ญ. ตร.ทักษอร ดวงอุไร
	ผศ. น.สพ. ดร.รุ่งเรือง ยอดชีวัน

สมาคมสัตวแพทย์ผู้ประกอบการบำบัดโรคสัตว์แห่งประเทศไทย THE VETERINARY PRACTITIONER ASSOCIATION OF THAILAND

สารบัญ

	หน้า
ข้อแนะนำสำหรับผู้เขียน	6
บทความจากนายกสมาคมฯ	10
บทความจากกองบรรณาธิการ	11

บทความทางสัตวแพทย์ในปัจจุบัน (Veterinary Medicine Today)

ภาวะเอ็นไขว้หน้าฉีกในสุนัข (Cranial cruciate ligament rupture in a dogs) *พันทิศ กำลังชัย*	30
หลักพื้นฐานเกี่ยวกับการจัดการภาวะกระดูกขากรรไกรหัก *สุรสิทธิ์ เทวาประสทธิ์ชัย*	55
เนื้องอกกล้ามเนื้อเรียบในระบบสืบพันธุ์สุนัขเพศเมีย: การวินิจฉัยที่ถูกละเลยและการจัดการทางศัลยกรรม (Underrecognized smooth muscle tumors in the canine female reproductive tract: diagnosis and surgical management) *กฤฒิเดช ธนงค์พิชเญศ*	83

รายงานทางวิทยาศาสตร์สัตวแพทย์ (Veterinary Scientific Reports)

Review of total hip replacement using Vetmaster dual mobility prostheses in 19 cats *Zhongheng WU, Shi HE, Jun ZHANG, Bingyun WANG, Shoujun LI*	117
Surgical management of corneal sequestra in a cat using corneoconjunctival transposition (CCT) technique: A case report *Jason Ong Zinc Jian*	152
รายงานสัตว์ป่วย: เนื้องอกในถุงน้ำดี Leiomyoma ในสุนัขพันธุ์พูดเดิ้ล (Diagnosis and treatment of gallbladder leiomyoma in a poodle dog : A case report) *กรแก้ว ทองแดง, พรพรรณ สุขอนันต์, นวพร สงค์รอด, สุภัทรา ยงศิริ*	182

ปกิณกะ (Miscellaneous)

ใบแจ้งเปลี่ยน ชื่อ-นามสกุล ที่อยู่ เบอร์โทรศัพท์	216
สิทธิประโยชน์สำหรับสมาชิกสมาคมฯ	217

สมาคมสัตวแพทย์ปฏิบัติการบำบัดโรคสัตว์แห่งประเทศไทย THE VETERINARY PRACTITIONER ASSOCIATION OF THAILAND

ข้อแนะนำสำหรับผู้เขียน
Instruction to author

ข้อกำหนดและขอบเขตของบทความเพื่อตีพิมพ์ในวารสารสัตวแพทย์ผู้ประกอบการบำบัดโรคสัตว์

วารสารสัตวแพทย์ผู้ประกอบการบำบัดโรคสัตว์มีวัตถุประสงค์เพื่อเผยแพร่บทความทางวิชาการทางสัตวแพทย์ สัตวบาล และวิทยาศาสตร์สาขาสุขภาพสัตว์ทุกสาขาที่เกี่ยวกับสัตว์เลี้ยง (companion animals) สัตว์ป่า (wildlife) และสัตว์ต่างถิ่น (exotic animals) ทั้งในประเทศและต่างประเทศ บทความแบ่งเป็นประเภทต่างๆ ดังนี้

1. บทความทางวิชาการ (original article) เป็นบทความงานวิจัย หรืองานวิจัยทางคลินิก

2. รายงานสัตว์ป่วย (case report) เป็นบทความที่เกี่ยวข้องกับกรณีสัตว์ป่วยที่น่าสนใจ โดยใช้กระบวนการพิสูจน์และวินิจฉัยที่ได้รับการยอมรับ หรือเป็นกรณีพบไม่บ่อย หรือไม่เคยปรากฏในประเทศไทย ในกรณีที่นำเสนอสามารถให้ข้อเสนอแนะ และข้อสังเกตที่เป็นประโยชน์ต่อสัตวแพทย์ทั่วไป ซึ่งสามารถนำไปใช้ในทางปฏิบัติได้

3. บทความปริทัศน์ (review article) เป็นบทความได้จากการเรียบเรียง จากเอกสารวิชาการหลายแหล่ง ร่วมกับงานที่ผู้เขียนเคยได้รับการตีพิมพ์ผ่านการวิเคราะห์เพื่อสามารถสื่อให้ผู้อ่านได้มีแนวคิดที่กว้างขวางขึ้น เป็นข้อมูลที่ร่วมสมัย หรือทันสมัย

4. บทความเพื่อการเรียนรู้ (tutorial article) เป็นบทความที่ได้จากงานแปลเอกสารต่างประเทศมากกว่า 50% อาจร่วมกับแนวคิดร่วมของผู้เขียน โดยผู้เขียนอาจมีหรือไม่เคยมีงานศึกษาค้นคว้าที่เกี่ยวข้องกับบทความก็ได้

5. ปกิณกคดี (miscellaneous writing) เป็นบทความทั่วไปที่ได้จากข้อสรุปงานประชุมหรือสัมมนาวิชาการที่ต้องการเผยแพร่ การตอบคำถามเชิงวิชาการของผู้ทรงคุณวุฒิทั้งในประเทศและต่างประเทศ

6. ข่าวสัตวแพทย์ สัตวบาล และวิทยาศาสตร์สาขาสุขภาพสัตว์ทุกสาขา ทั้งในประเทศและต่างประเทศ

7. ข่าวประชาสัมพันธ์ เป็นส่วนบริการแจ้งให้สมาชิกทราบกำหนดการต่างๆ ของงานสัมมนาหรือประชุมวิชาการ สิทธิประโยชน์ และเรื่องอื่นๆ ตามความเหมาะสม

8. เรื่องอื่นๆ โดยผ่านการกลั่นกรองจากกองบรรณาธิการ

การเตรียมต้นฉบับบทความวิชาการ (Original article)

1. ต้นฉบับที่ต้องการตีพิมพ์ในวารสารสัตวแพทย์ผู้ประกอบการบำบัดโรคสัตว์ ไม่ควรเป็นเรื่องที่กำลังอยู่ในพิจารณาเพื่อลงตีพิมพ์ในหนังสือหรือวารสารอื่น

2. ต้นฉบับควรเป็นตัวพิมพ์จริงที่ไม่ใช่สำเนา โดยอาจเป็นทั้งภาษาไทยหรือภาษาอังกฤษเพื่อความสะดวกในการจัดพิมพ์ สำหรับบทความภาษาไทยและภาษาอังกฤษ ใช้อักษร Angsana UPC ขนาดตัวอักษรขนาด 16 ตัวต่อนิ้ว เว้นระยะความห่างระหว่างบรรทัด 2 ช่วง ยาวไม่เกิน 25 บรรทัด ต่อหน้า โดยเรื่องเต็มแต่ละเรื่องรวมตารางและรูปภาพ ไม่เกิน 15 หน้ากระดาษ A4 เนื้อเรื่องการพิมพ์หน้าเดียว พร้อมเลขหน้ากำกับทางมุมขวาบน และระบุหมายเลขกำกับบรรทัดต่อเนื่องทั้งบทความ

3. การลำดับเรื่องควรเรียงดังนี้

3.1 บทคัดย่อ

3.1.1 ชื่อเรื่อง ชื่อผู้เขียน และสถานที่ติดต่อของผู้แต่งทุกคนโดยละเอียด มีบทคัดย่อภาษาเดียวกันกับเนื้อเรื่องควรระบุสถานที่ติดต่อของผู้รับผิดชอบไว้ในหมายเหตุและกำกับด้วยเครื่องหมาย # (โปรดดูตัวอย่างจากวารสารฉบับล่าสุด)

3.1.2 บทคัดย่อควรแยกจากเนื้อหาเขียนให้ได้ใจความครอบคลุมเนื้อหา และมีความยาว

ไม่เกิน 250 คำใน 1 หน้า A4 ควรจะระบุคำสำคัญไม่เกิน 5 คำ

3.1.3 ชื่อวิทยาศาสตร์ที่เขียนเป็นภาษาไทยไม่ได้และมีภาษาอังกฤษไว้ในวงเล็บ ในประโยคแรกที่กล่าวถึง และเลือกใช้คำภาษาใดภาษาหนึ่งทั้งเอกสาร

3.2 บทนำ (Introduction) ประกอบด้วย การตรวจเอกสาร (literature review) ความเป็นมา มูลเหตุจูงใจ และจุดประสงค์ (Objective) ของบทความ โดยมีเนื้อหาไม่ควรเกินกว่า 1 หน้า A4

3.3 วัสดุและวิธีการ (Materials & Methods)

3.3.1 ในกรณีที่ใช้วิธีการที่ได้รับการยอมรับและมีเอกสารตีพิมพ์ ให้ระบุแหล่งอ้างอิงทางเอกสาร

3.3.2 วัสดุและสารเคมีให้เขียนในลักษณะการอ้างอิงชื่อการค้าหรือเครื่องหมายการค้า หากเป็นการคิดค้นวิธีใหม่ หรือปรับปรุงประยุกต์วิธีการเดิม ควรอธิบายอย่างละเอียด

3.3.3 ใช้อักษรตัวหนา (bold) เพื่อระบุแต่ละหัวข้อหลักโดยห่างจากเส้นกั้นหน้า 1 tab และใช้ตัวเอียง (italic) เพื่อระบุหัวข้อย่อย โดยห่างจากเส้นกั้นหน้า 2 tab

3.4 ผล (Results) บรรยายผลอย่างละเอียดและเข้าใจง่าย ไม่ควรแสดงผลที่เหมือนกันในตาราง รูปภาพ หรือกราฟ

3.4.1 รูปภาพ (Figures) เป็นภาพถ่ายสี ขาวดำและภาพถ่ายจากคอมพิวเตอร์ที่ชัดเจน ขนาดใหญ่เหมาะกับหน้ากระดาษของวารสาร คำอธิบายภาพ (legend of figure) อยู่ที่ตำแหน่งใต้ภาพ มีความกระชับและชัดเจน รวมถึงอธิบายสัญลักษณ์ประกอบภายในภาพที่เหมาะสม ภาพที่ได้จากกล้องดิจิตอลสามารถนำมาปรับเพื่อความคมชัด และตัดขอบเขตของภาพตามความเหมาะสม แต่ต้องไม่ผ่านการตัดต่อเพื่อเพิ่มวัตถุหรือตัดส่วนประกอบภายในภาพถ่ายออก

3.4.2 ตาราง (Table) ไม่ควรใช้เส้นขอบข้างซ้ายและขวา (left and right border) หรืออาจใช้ได้ตามที่จำเป็นเท่านั้น คำอธิบายตาราง (legend of table) ต้องอยู่เหนือตาราง และสื่อได้ชัดเจน

3.4.3 ลายเส้น (Line drawings) ใช้เพื่อระบุโครงสร้างเพื่อการอธิบายให้ง่ายขึ้น ควรใช้ดินสอความเข้มมากกว่า 2B หรือ indian ink เขียนบนกระดาษอาร์ตสีขาว ในกรณีที่วาดบนกระดานอิเลคทรอนิกให้แสดงโครงสร้างและสัญลักษณ์ที่ชัดเจน ที่สามารถเชื่อมโยงกับผลการทดลองอื่นๆได้อย่างเหมาะสม คำอธิบายภาพปฏิบัติเช่นเดียวกับรูปภาพ

3.5 วิจารณ์และสรุป (Discussions and conclusion) อาจเขียนบทสรุปรวมกับวิจารณ์ หรือแยกกันก็ได้ ควรมีกระประเมินเปรียบเทียบกับข้อมูลของผู้อื่นที่ได้รายงานหรือตีพิมพ์แล้ว อาจใช้ตารางเรียบเทียบ ไม่ควรบรรยายซ้ำผลการทดลอง ควรทำการแปลผลที่ได้จากการทดลอง ความน่าจะเป็นของเหตุผลต่างๆที่เกี่ยวข้องกับผลการทดลอง แนวคิดในการประยุกต์ใช้ที่เป็นประโยชน์ต่อวิชาชีพ แนวคิดในการศึกษา

3.6 กิตติกรรมประกาศ (Acknowledgements) ระบุหน่วยงานและบุคคลที่เกี่ยวข้องที่มีส่วนให้การศึกษาสำเร็จ อาจมีหรือไม่ก็ได้

3.7 เอกสารอ้างอิง (References)

3.7.1 ควรขึ้นต้นด้วยเอกสาร อ้างอิงภาษาไทยก่อน แล้วตามด้วยภาษาอังกฤษ

3.7.2 เรียงลำดับตามพยัญชนะของผู้เขียน แล้วตามด้วยปี ชื่อเรื่อง ชื่อหนังสือ หรือชื่อย่อวารสาร ปีที่ ฉบับที่ และหน้าที่อ้างอิง

3.7.3 ในกรณีที่อ้างอิงตำรา ให้ระบุชื่อสกุล ชื่อย่อของผู้แต่ง (ถ้าเป็นภาษาไทย ชื่อตัวนำหน้าและตามด้วยชื่อสกุล) ปีที่พิมพ์ ชื่อเรื่อง ชื่อตำรา พิมพ์ครั้งที่ เมืองที่พิมพ์ สำนักพิมพ์ หน้าที่ อ้างถึง

3.7.4 ในกรณีที่อ้างจากเวปไซต์ (Electronic information) ให้ระบุชื่อผู้เขียน ปี ชื่อเรื่อง และ http://

3.7.5 ตัวอย่างอ้างอิงท้ายเล่ม เช่น

Phonsuwan, A., Kiatipattanasakul, W., Kongchanpart, C., Sopsinsunthorn, S. and Prompakdee, J. 2000. Disseminative form of transmissible venereal

granuloma in a puppy: a case report. J. Thai Vet. Pract. 12 (3-4): 31-39.

Boothe, D.M. 2001. Control of pain in small animals. In: Small animal clinical pharmacology and therapeutics. J.E. Maddison and D.M. Boothe (ed.) London: W.B. Saunders. 271-292.

The Veterinary Practitioner Association of Thailand. 2002. “Feline infectious peritonitis: update” [Online]. Available: http://www.vpat.org

3.7.6 ข้อควรระวัง ให้สังเกตและปฏิบัติตามตัวอย่างข้างบนในการเว้นวรรคตอน จุดทศนิยม จุลภาค ทวิภาค (:) อัฒภาค (;) และการเขียนเลขหน้า

3.7.7 การอ้างอิงในเรื่อง ควรอ้างชื่อและวงเล็บ ปีที่พิมพ์ เรียงตามอักษรของชื่อผู้แต่ง หรืออ้างชื่อ พร้อมกับปีอยู่ในวงเล็บในกรณีที่อ้างชื่อผู้เขียนเป็นประธานของประโยค ในกรณีที่ผู้เขียน 2 คน ใช้ “และ” หรือในภาษาอังกฤษใช้ “and” เป็นคำเชื่อม ถ้ามีผู้แต่งมากกว่า 3 คนขึ้นไป ให้เขียนชื่อผู้เขียนคนแรกตามด้วย “และคณะ” ส่วนในภาษาอังกฤษ ใช้ “et al.” ตามด้วยปีที่ตีพิมพ์เช่นกัน ตัวอย่างเช่น

“Aedes albopictus นั้น พบว่าเป็น primary vector ของ endemic dengue fever ในแถบ เอเชีย (Smith et al., 1956)”

หรือ “Smith et al. (1981) พบว่า Aedes albopictus เป็น primary vector ของ endemic dengue fever ในแถบเอเชีย”

ในกรณีที่มีการอ้างมากกว่า 1 เอกสารอ้างอิงให้ คั้นด้วยเครื่องหมาย ; เช่น (Lane et al., 1995; Smith et al., 1996)

การเตรียมบทความกรณีศึกษา (Case report)

มีรูปแบบการเขียนที่คล้ายกับบทความ ซึ่งต้องประกอบด้วย ชื่อเรื่อง บทคัดย่อ (ภาษาไทยและภาษาอังกฤษ) บทนำ และเอกสาร อ้างอิง แต่มีโครงสร้างที่แตกต่างในบางจุดดังนี้

1. ประวัติสัตว์ป่วย (case history) ระบุประวัติของสัตว์ป่วยโดยละเอียดวิธีการตรวจวินิจฉัย เช่น ผลภาพฉายจากเครื่อง X-ray หรือ ultrasound ผลเลือด ผลตรวจทางจุลพยาธิวิทยา ผลการแยกเชื้อ และความไวรับ ผลตรวจทางอณูชีววิทยา รายละเอียดของการรักษา ประกอบด้วยขนาดยา ระยะเวลาการให้ วิธีการผ่าตัด ผลการผ่าซากและระบุรอยโรคที่ชัดเจน ตลอดจนรับรองว่าได้ยืนยันว่าข้อมูลทั้งหมดได้รับความยินยอมจากเจ้าของสัตว์หรือนักวิทยาศาสตร์และสัตวแพทย์ ที่เกี่ยวข้องผู้เป็นเจ้าของกรรมสิทธิ์แล้ว

2. วิจารณ์ (discussion) ระบุงานวิจัยและกรณีศึกษาที่เกี่ยวข้อง วิเคราะห์ผลการตรวจวินิจฉัย รูปแบบการรักษา การเปลี่ยนแปลงภายหลังการรักษา ปัจจัยต่างๆที่มีส่วนเกี่ยวข้อง ข้อแนะนำ และข้อสังเกตจากการรักษา

3. สรุป อาจมีหรือไม่มีก็ได้ตามความเหมาะสมของข้อมูล

การเตรียมบทความเพื่อการเรียนรู้ (Tutorial article)

เนื้อหาอาจจะประกอบด้วย

2.1 Historical background เป็นข้อมูลประวัติที่เกี่ยข้องกับเนื้อหาในบทความ เพื่อปูพื้นฐานให้กับผู้อ่าน

2.2 Basic concepts

- ข้อคิดเห็นพื้นฐาน
- Concept 1
- Concept 2

2.3 How is the approach used today in research วิธีการที่ใช้ในปัจจุบัน หรือการเข้าถึงข้อมูลซึ่งเกี่ยวกับกับเนื้อหาในบทความ

2.4 Worked example ตัวอย่างของการทำงาน หรือการเก็บข้อมูล

2.5 Current limitations and useful working limits ข้อจำกัดในการเก็บข้อมูลหรือข้อจำกัดของประโยชน์ที่ได้จากงาน

2.6 Future developments ประโยชน์ในอนาคต หรือการต่อยอดการทำงาน

การส่งต้นฉบับ

1. ส่งต้นฉบับเป็น file .doc .docx หรือ .pdf พร้อมกับจดหมายยืนยันว่าเรื่องที่ส่งมาไม่ได้รับการตีพิมพ์หรืออยู่ในระหว่างรอการตีพิมพ์จากวารสารอื่น (cover letter) ในจดหมายควรระบุที่อยู่ที่จะติดต่อกลับ พร้อมเบอร์โทรศัพท์ โทรสาร หรือ อีเมล์ โดยส่ง มาที่ VPATJOURNAL@gmail.com โดยให้แนบเอกสารข้างต้นอย่างครบถ้วน พร้อมทั้งตรวจสอบรูปแบบของการเขียนให้ตรงกับข้อแนะนำ เพื่อความรวดเร็วของการพิจารณา

2. ทุกบทความต้องมี คำถาม - คำตอบ สำหรับการศึกษาต่อเนื่อง (CE)

3. กองบรรณาธิการจะมีจดหมายแจ้งให้ทราบหมายเลขบทความ เมื่อได้รับเรื่อง และเมื่อผ่านการพิจารณาเบื้องต้นทางกองบรรณาธิการจะดำเนินการส่งต่อให้ผู้ตรวจต่อไป

4. ผลการพิจารณาถือเป็นคำชี้ขาดในการตัดสินของบทความนั้น

การตรวจแก้ไขต้นฉบับและการตีพิมพ์

1. หลังจากได้รับการพิจารณาโดยผู้ทรงคุณวุฒิ กองบรรณาธิการจะทำการประมวลและตัดสิน เรื่องที่ได้ผ่านการตรวจสอบและแก้ไข ทางกองบรรณาธิการ จะส่งจดหมายพร้อมสำเนา 1 ชุด คืน ให้แก้ไข ผู้ส่ง เรื่องควรทำการ แก้ไขตามที่ได้รับการเสนอแนะให้เสร็จภายในเวลาที่กำหนด และส่งไฟล์ข้อมูลอิเลคทรอนิกแก้ไข และชุดคำถาม เลือกตอบจำนวน 5 ข้อ 4 ตัวเลือก พร้อมเฉลย สำหรับบทความที่ไม่เกิน 5 หน้า และสำหรับบทความที่มีความยาวมากกว่า 5 หน้า ส่งชุดคำถามเลือกตอบจำนวน 10 ข้อ 4 ตัวเลือก พร้อมเฉลย กลับมายังกองบรรณาธิการวารสารเพื่อดำเนินการต่อไป

2. เรื่องที่ได้รับการลงพิมพ์จะเป็นลิขสิทธิ์ของสมาคมสัตวแพทย์ผู้ประกอบการบำบัดโรคสัตว์แห่งประเทศไทยแต่ความเห็นที่ได้ลงพิมพ์เป็นความเห็นของผู้เขียน ไม่ใช่ความเห็นของกองบรรณาธิการวารสารสัตวแพทย์ผู้ประกอบการบำบัดโรคสัตว์แห่งประเทศไทย

3. บทความที่ได้ตีพิมพ์เป็นลิขสิทธิ์ของสมาคมสัตวแพทย์ผู้ประกอบการบำมัดโรคสัตว์แห่งประเทศไทย

บทความจากนายกสมาคมฯ
(President's column)

สวัสดีท่านสมาชิก VPAT ทุกท่านครับ ทางสมาคมฯ ขออนุญาตส่งวารสารประจำปี 2568 ฉบับที่ 1-2 เพื่อให้สมาชิกทุกท่านได้หาความรู้เพิ่มเติม โดยในวารสารฉบับนี้มีเนื้อหาเน้นเรื่องกล้ามเนื้อ เนื้อเยื่อเกี่ยวพัน เอ็น ข้อและกระดูก โดยการจัดการทางยา การผ่าตัดรวมถึงการดูและหลังการผ่าตัด และยังมีรายงานสัตว์ป่วยเกี่ยวกับโรคตาและเนื้อจากถุงน้ำดี

หลังอ่านบทความแล้ว สมาชิกทุกท่านอย่าลืมร่วมกิจกรรมท้ายบทความโดยการดาวน์โหลดแบบทดสอบ ตอบคำถามและส่งกลับมายังสมาคมฯ ทั้งนี้สมาชิกทุกท่านที่ทำแบบทดสอบผ่านเกณฑ์ จะได้รับหน่วยกิต CE จำนวน 18 หน่วยกิต โดยไม่เสียค่าใช้จ่ายใด ๆ ทางสมาคมฯ ได้ดำเนินการส่งทั้งความรู้และแต้มหน่วยกิตให้ถึงบ้าน ด้วยหวังว่าจะช่วยเสริมสร้างความรู้เพื่อในมาต่อยอดในการประกอบวิชาชีพ และมีส่วนช่วยให้ท่านได้สะสมคะแนนหน่วยกิตเพื่อใช้ในการรักษาสถานภาพและต่ออายุสมาชิกสัตวแพทยสภา หวังว่าสมาชิกจะได้อ่านและร่วมกิจกรรมกันมาก ๆ นะครับ

ผู้ช่วยศาสตราจารย์นายสัตวแพทย์ภูดิท มณีสาย
นายกสมาคมสัตวแพทย์ผู้ประกอบการบำบัดโรคสัตว์
แห่งประเทศไทย

บทความจากกองบรรณาธิการ
(Editorial Talk)

สวัสดีท่านสมาชิก VPAT หากทุกท่าน สำหรับวารสารของ VPAT หรือ The Journal of Thai Veterinary Practitioners (JTVP) ในปี 2568 หรือฉบับที่ 37 รวมเล่ม 1 และ 2 นี้ เนื้อหาภายในเล่มจะประกอบไปด้วย บทความทางสัตวแพทย์ในปัจจุบัน (Veterinary Medicine Today) และรายงานทางวิทยาศาสตร์สัตวแพทย์ (Veterinary Scientific Reports) ซึ่งทางกองบรรณาธิการได้รวบรวมจัดทำเนื้อหาเกี่ยวกับ ระบบกระดูกและกล้ามเนื้อ (Musculoskeletal system) ในสัตว์เลี้ยง รวมถึงรายงานสัตว์ป่วยที่มีความทันสมัย ช่วยให้สัตวแพทย์สามารถนำความรู้และประสบการณ์จากบทความและรายงานสัตว์ป่วยไปใช้ปรับเพื่อการรักษาและจัดการกับสัตว์เลี้ยงได้อย่างมีประสิทธิภาพ สมาชิก VPAT ที่ได้อ่านบทความได้เพิ่มพูนและทบทวนความรู้ อีกทั้งยังสามารถทำแบบทดสอบท้ายบทความที่สามารถสะสมหน่วยกิต 14 หน่วยกิต หรือสมาชิกที่สนใจเขียนบทความเพื่อตีพิมพ์ในวารสารของ VPAT โดยเป็นบทความเรื่องยาวมากกว่า 5 หน้า (มีคำถามท้ายบทจำนวน 10 ข้อ) หรือบทความเรื่องสั้นน้อยกว่า 5 หน้า (มีคำถามท้ายบทจำนวน 5 ข้อ) ส่งบทความผ่านเข้ามาทางอีเมลล์ vpatjournal@gmail.com ท่านสมาชิกสามารถส่งบทความมาได้ตาม Timeline สำหรับการรวบรวมบทความในการจัดทำวารสาร JTVP ดังนี้

เล่ม 1-2 ปี 2569 ทั้งบทความทบทวนวรรณกรรม และรายงานสัตว์ป่วย มาใน Theme : Feline Medicine

ตุลาคม	รวบรวมบทความ
ธันวาคม	จัดรูปเล่มและจัดพิมพ์

ทางกองบรรณาธิการวารสารสัตวแพทย์ผู้ประกอบการบำบัดโรคสัตว์แห่งประเทศไทย หวังเป็นอย่างสูงว่าเราจะได้ร่วมกันแบ่งปันความรู้กันเช่นนี้กับเหล่าสมาชิกกันตลอดไป

รองศาสตราจารย์ ดร. นายสัตวแพทย์ อนุชา สธนวงศ์
บรรณาธิการ JTVP

Azodyl®

THE TREATMENT OF CHOICE FOR SUPPORTING KIDNEY HEALTH IN DOGS AND CATS WITH CHRONIC KIDNEY DISEASE

STAGES OF Chronic Kidney Disease according to the IRIS

(International Renal Interest Society)

STAGES	Creatinine (mg/dL) Late CKD indicator		SDMA* (µg/dL) Early CKD indicator		Normal phosphate level (mg/dL)
STAGE 1 No azotemia (normal creatinine)	<1.4	<1.6	<18	<18	<4.6 mg/dL
STAGE 2 Mild azotemia (normal or mildly elevated creatinine)	1.4-2.8	1.6-2.8	18-35	18-25	<4.6 mg/dL
STAGE 3 Moderate azotemia	2.9-5.0	2.9-5.0	36-54	26-38	<5.0 mg/dL
STAGE 4 Severe azotemia	>5.0	>5.0	>54	>38	<6.0 mg/dL

*Symmetric dimethylarginine (SDMA®) IDEXX test

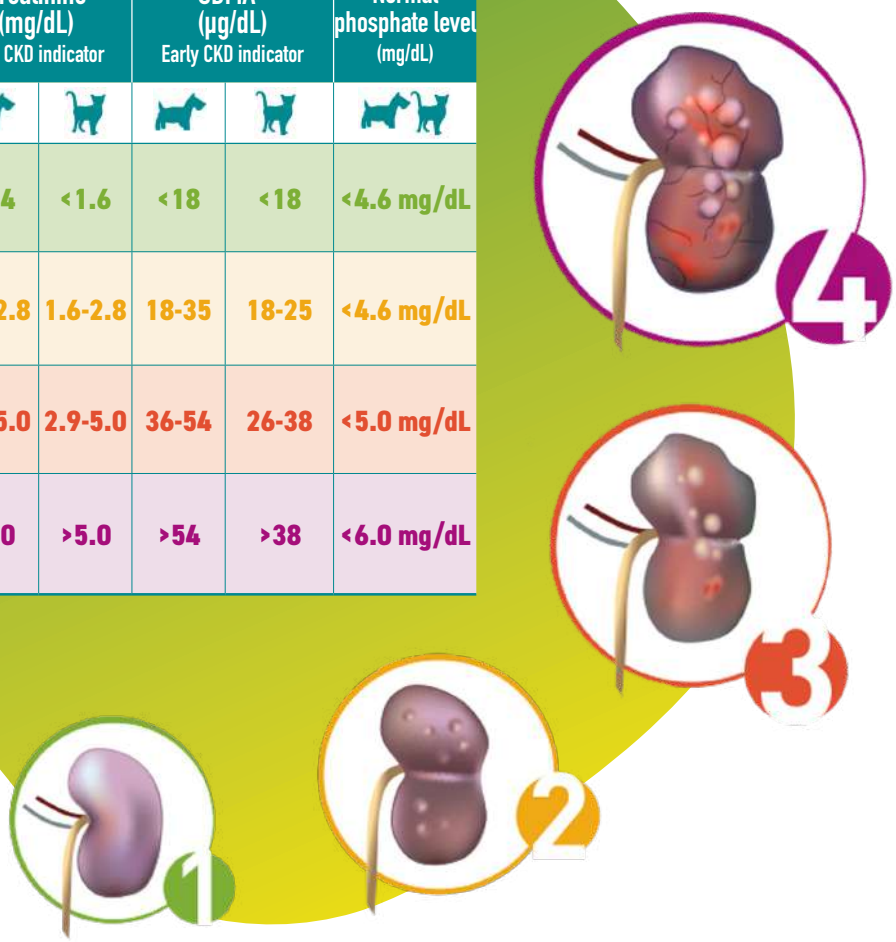

Azodyl®

It helps **reduce the levels of uremic toxins,** by decreasing the associated clinical signs.

From stage 2 to stage 4.





Early management of uraemic toxins helps to maintain the pets' quality of life.

Azodyl® helps control plasma urea nitrogen (BUN) and creatinine[1].

- The patented bacterial formulation containing Azodyl helps to control uraemic toxins.
- It has been shown to maintain patients' quality of life by reducing uraemic toxins. An improvement can be observed after four weeks[2].
- Compatible with other treatments (phosphate binders, nutritional support...).

vetoquinol ACHIEVE MORE TOGETHER

AMCOPET

SYNOQUIN®

Recommended by more vets in more countries than any other joint supplement

For more information,
contact T.J. Animal Health
Technical Sales Representative

Tel: 02-182-9299,
E-mail: sales@tjanimal.com,
or LINE: @tjvetclub





VetPlus The Global Leader in Veterinary Nutraceuticals

100% DEDICATED TO INDEPENDENT VETERINARY CARE

Rx Vitamins®

Professional Veterinary Formulations

HEPATO SUPPORT

Supports Normal Liver Function

FOR DOGS AND CATS



PROTECTS
PROTECTS THE LIVER FROM TOXINS AND OXIDATIVE STRESS

SUPPORTS
SUPPORTS THE LIVER'S OWN DETOX CYCLE

PROMOTES
PROMOTES THE LIVER'S NATURAL ABILITY TO REGENERATE

MULTI-PATHWAY HEPATIC SUPPORT

QUALITY SEAL nasc NATIONAL ANIMAL SUPPLEMENT COUNCIL



สำหรับสัตว์เลี้ยง

อาหารเสริมบำรุงตับ

PEDEX PED EX CO.,LTD.
บริษัท เพ็ด เอ็กซ์ จำกัด (สำนักงานใหญ่)
479 ชั้น 1 เมืองทองธานี ถ.บอนด์สตรีท ต.บางพูด อ.ปากเกร็ด จ.นนทบุรี 11120
สอบถามข้อมูลเพิ่มเติม
Line : @pedex

มีโอ® โกลด์

Me-O GOLD

Selection ซีเล็คชั่น ™

GRAIN FREE





มีโอ โกลด์ ซีเล็คชั่น เกรนฟรี

“คัดสรรเพื่อเจ้าเหมียว”

ไม่มีข้าวโพด
ข้าวสาลีและถั่วเหลือง

ไม่เติมแต่งสี
และกลิ่นสังเคราะห์

ควบคุมโซเดียม
และแมกนีเซียม

Scan เพื่อรับ
ข้อมูลเพิ่มเติม

Dechra

BestAgro COMPANION











Piece by piece,
the benefits soon add up

Cardisure®

DOCTOR NOK SUPPLY CO.,LTD. | GlinX

SHAPING THE FUTURE OF

DIAGNOSTIC OF ANIMAL HEALTH

Incoag
Coagulation Analyzer

Incycle
All-in-one PCR Molecular Analyzer

FidX
Fluorescent Immunoassay Analyzer



Coagulation Analyzer
Precision for Better Outcomes

Point-of-care Molecular Analyzer (RT-PCR)

Fluorescent Immunoassay Analyzer

แม่นยำ รวดเร็ว มาตรฐานระดับสากล สำหรับคลินิกและโรงพยาบาลสัตว์

080-013-8358 www.doctornoksupply.co.th apaporn.s@doctornoksupply.co.th @doctornoksupply

Antinol® ผสาน 2 พลัง
จาก *สารสกัดธรรมชาติ*

เพื่อสนับสนุนคุณภาพชีวิตที่ดีของสุนัขและแมวในทุกช่วงวัย

Vetz Petz
Antinol®
EAB-277®

สารสกัดจากหอยแมลงภู่นิวซีแลนด์
PCSO-524®
90+ ชนิดของกรดไขมัน รวมทั้ง **ETA, EPA, DHA, Furan FA**



Krill Oil
ไฮฟอสโฟลิปิด
ที่ร่างกายดูดซึมได้ดี



- ส่งเสริมสุขภาพข้อต่อ
- ส่งเสริมการต้านอนุมูลอิสระ
- ไม่มีผลข้างเคียง *แม้ใช้ระยะยาว*

เคลื่อนไหวได้ดีขึ้น !



ทำไมส่วนผสมของ Antinol® จึง *แตกต่าง?*

สารสกัดจากธรรมชาติ 100%
ผสาน 2 พลังสกัดจากธรรมชาติ
เพื่อการทำงานร่วมกันอย่างเหมาะสมในสัตว์เลี้ยง

PCSO-524®
น้ำมันจากหอยแมลงภู่สายพันธุ์เฉพาะจากนิวซีแลนด์
(Perna canaliculus)

Krill Oil
ฟอสโฟลิปิดสูง ที่ร่างกายดูดซึมได้ดี

อุดมด้วย **Omega-3** และ
กรดไขมันมากกว่า 90 ชนิด
พร้อมงานวิจัยนานาชาติรองรับประสิทธิภาพ

มีจำหน่ายแล้ว *ในรูปแบบแคปซูล*

เหมาะสำหรับ สุนัขและแมวทุกสายพันธุ์ ทุกช่วงวัย

หาซื้อได้ที่โรงพยาบาลสัตว์ และคลินิกสัตวแพทย์ทั่วประเทศ

PCSO-524® เป็นสารสกัดจากหอยแมลงภู่เขียว ผ่านกระบวนการเฉพาะที่รักษาความคงตัวของสารสำคัญ

Keep happiness in motion

ROYAL CANIN®

CLINICAL ALLIANCE

รู้หรือไม่?

กว่า **35%** ของสุนัขและแมว

ถูกวินิจฉัยว่ามีภาวะความเจ็บป่วยที่ซับซ้อน
หรือตรวจพบว่ามีปัญหาสุขภาพ
มากกว่า 1 อย่างในเวลาเดียวกัน



ตอบโจทย์การดูแลสัตว์ป่วย ด้วยโภชนาการที่ตรงจุด

“Fit4Select”



MONOFUNCTION

สูตรอาหารที่ตอบโจทย์ความต้องการ
เฉพาะทาง สำหรับสัตว์ป่วยที่ต้องการ
การดูแลอย่างตรงจุด



MULTIFUNCTION

สูตรอาหารที่ตอบโจทย์ความต้องการ
เฉพาะทาง สำหรับสัตว์ป่วยที่มีปัญหา
สุขภาพมากกว่า 1 อย่างในเวลาเดียวกัน



MULTIBENEFIT

สูตรอาหารที่ตอบโจทย์ความต้องการ
เฉพาะทางสำหรับสัตว์ป่วย พร้อมให้
ประโยชน์เพิ่มเติมเพื่อสุขภาพ





ใหม่!!!
Catalyst Cortisol Test

ให้ผลตรวจภายใน 15 นาที พร้อมตัวช่วยแปลผล เพื่อการวางแผนจัดการ Addison's disease และ Cushing's syndrome ได้อย่างมั่นใจ



+ **แม่นยำในการตรวจวิเคราะห์**
  ให้ผลตรวจเชิงปริมาณ สอดคล้องกับผลการตรวจโดย IDEXX Reference Laboratories

+ **วินิจฉัยแยก Addison's disease**
  สามารถคัดกรอง Addison's disease ในสุนัขได้อย่างรวดเร็ว

+ **วินิจฉัยและติดตาม Cushing's syndrome ได้อย่างมีประสิทธิภาพ**
  ตรวจการทำงานของต่อมหมวกไตได้ทันที สามารถให้เจ้าของสัตว์ป่วยกลับบ้านไปพร้อมแผนการดูแลได้อย่างครบถ้วน

+ **ใช้งานง่าย**
  ด้วยขั้นตอนที่คุณคุ้นเคยบนเครื่อง Catalyst One
  1 กล่องมี 6 tests จัดเก็บสะดวก ไม่เปลืองพื้นที่

+ **ระบบช่วยแปลผล**
  ตัวช่วยการแปลผลที่เชื่อมต่อข้อมูลกับผลตรวจค่าอื่น ๆ เพื่อช่วยให้คุณวินิจฉัยได้อย่างมั่นใจ

ดูข้อมูลเพิ่มเติมของ Catalyst Cortisol Test ได้ที่ idexx.com/cortisol



ด้วยการพัฒนาอย่างต่อเนื่องเพื่อรองรับการทำงานบนเครื่อง Catalyst One ตลอด 10 ปีที่ผ่านมา เราได้เพิ่มการรองรับค่าพารามิเตอร์ใหม่ถึง 12 ค่า รวมไปถึงค่าพารามิเตอร์ใหม่ล่าสุด Catalyst Cortisol Test

IDEXX

© 2025 IDEXX Laboratories, Inc. All rights reserved. • 09-2691949-00
All ®/™ marks are owned by IDEXX Laboratories, Inc. or its affiliates in the United States and/or other countries.
The IDEXX Privacy Policy is available at idexx.com.

CREATING CLARITY

PURINA®

PRO PLAN®
VETERINARY DIETS



SUPPORTING BRAIN HEALTH WITH NUTRITION

NUTRITION THAT PERFORMS™

PURINA® PRO PLAN® VETERINARY DIETS CANINE NC NEUROCARE™ is formulated with a unique blend of nutrients (arginine, EPA + DHA, antioxidants and B vitamins) and medium chain triglycerides to help nutritionally manage dogs with epilepsy and Cognitive Dysfunction Syndrome.

- Proprietary formula with medium-chain triglycerides (MCTs) from botanical oil to help nutritionally manage dogs with epilepsy as an adjunct to veterinary therapy
- Enhanced with a unique blend of nutrients and medium-chain triglycerides (MCTs) from botanical oil to help nutritionally manage dogs with Cognitive Dysfunction Syndrome

สอบถามข้อมูลเพิ่มเติมจากผู้จัดจำหน่าย

บริษัท เวท อะกริเทค จำกัด โทร: 02-575-5777-86

easOtic®

Easy



April 2016. © Virbac.

Reveal your Dermatologic Touch with Easotic®

EASOTIC® PRODUCT **RELIEVES RAPIDLY INFLAMMATION AND PAIN** IN THE EAR CANAL THANKS TO HYDROCORTISONE ACEPONATE HCA, A POTENT STEROID

- **Easy delivery**: 1 PUMP a day for 5 DAYS only and 15 days of persistent antimicrobial concentrations in the ear canal
- Contains proven **antibacterial** (gentamycin) and **antifungal** (miconazole) agents
- Features an ergonomically designed applicator that makes **application quick, natural and effortless**
- Delivers an **exact 1ml** dose with a single and **noiseless pump**

Virbac

Shaping the future of animal health

VFCORE

อาหารเสริม แมวเลีย

บำรุงเลือด	บำรุงไต	บำรุงสุขภาพทั่วไป	สร้างภูมิคุ้มกัน	ช่วยลดท้องผูก	บำรุงข้อ	บำรุงทางเดินอาหาร
Blood Care	Kidney Care		L-Lysine 250 mg		Joint Care	





สุขภาพดี ที่แสนอร่อย

VETERINARY FORMULA
สูตรที่สัตวแพทย์ส่วนใหญ่แนะนำ



VetSynova
Veterinary Synergistic Innovation

: VetSynova : vetsynova : vetsynova_thailand : @vetsynovapet : www.vetsynova.com

SimparicaTRIO®

Sarolaner | Moxidectin | Pyrantel

ผลิตภัณฑ์รูปแบบกินสำหรับรักษาและป้องกันปรสิตภายนอกและภายในสำหรับสุนัข

เห็บ | หมัด | พยาธิตัวกลม | พยาธิปากขอ | พยาธิในปอด | พยาธิหนอนหัวใจ

- ออกฤทธิ์ **ทำจัดเห็บหมัด** รวม 13 ชนิด
- ออกฤทธิ์ **ตัดวงจรเห็บหมัด** นาน5 สัปดาห์
- ใช้ใน**สุนัขที่มี พยาธิหนอนหัวใจ ตัวเต็มวัย**ได้อย่างปลอดภัย





Simparica TRIO 3 mg/0.06 mg/0.3 mg Reg no. 2F 3/65 (NC)
Simparica TRIO 6 mg/0.12 mg/.25 mg Reg no. 2F 4/65 (NC)
Simparica TRIO 12 mg/0.24 mg/.50 mg Reg no. 2F 5/65 (NC)
Simparica TRIO 24 mg/0.48 mg/1.00 mg Reg no. 2F 6/65 (NC)
Simparica TRIO 48 mg/0.96 mg/2.00 mg Reg no. 2F 7/65 (NC)
Simparica TRIO 72 mg/1.44 mg/3.00 mg Reg no. 2F 8/65 (NC)

revolution® PLUS

(selamectin and sarolaner topical solution)

ผลิตภัณฑ์หยดหลังสำหรับรักษาและป้องกันปรสิตภายนอกและภายในสำหรับแมว

เห็บ | หมัด | ไรในหู | เหา | พยาธิตัวกลม | พยาธิปากขอ | พยาธิหนอนหัวใจ

- **รักษาไรหู** ประสิทธิภาพมากกว่า 99% ใน 1 เดือน*
- **ควบคุมหมัด** ยาวนานต่อเนื่อง ถึง 35 วัน
- **ปริมาณน้ำยา** เริ่มต้นเพียง 0.25 ml





*จากการศึกษาทางห้องปฏิบัติการที่มีการควบคุม

ขย.2-1417/2569
Reg no. 2F 4/63 (NC)

โปรดอ่านรายละเอียดเพิ่มเติมในเอกสารกำกับยา ความถูกต้องของโฆษณานี้เป็นความรับผิดชอบของผู้โฆษณา มีได้ดำเนินการโดยสำนักงานคณะกรรมการอาหารและยา **สำหรับแจกบุคคลากรทางการแพทย์เท่านั้น**

zoetis

OXAVET &

METHOVET

ผลิตภัณฑ์เสริมอาหาร สำหรับสุนัขและแมว





- ทางเลือกใหม่สำหรับการดูแลนิ่วในทางเดินปัสสาวะ
- ใช้ในกรณีที่ตรวจพบว่าเป็นนิ่ว เพื่อปรับค่าความเป็นกรด-ด่าง ในทางเดินปัสสาวะ
- ใช้ภายใต้คำแนะนำของสัตวแพทย์เท่านั้น



จำหน่ายเฉพาะ
สถานพยาบาลสัตว์เท่านั้น

UNOVETGROUP

'Flea, tick & worm' products are NOT ALL THE SAME

Elanco

Why you should choose Credelio™ PLUS

FAST
initial speed of kill against fleas

Begin to kill fleas within 2 hours, **to quickly alleviate the flea irritation.**[1]

SUSTAINED EFFICACY
against *R. sanguineus, I. Ricinus* and *D. reticulatus* ticks.[2]

Effectiveness was sustained through at least 35 days.

COMPREHENSIVE
worm protection

Kills adult and developing worms[3-4]: **Protection for dogs.**

SMALL CHEW
Tasty and compact

So easy to give, **Even to the fussy dogs.**



CREDELIO PLUS 56.25 MG/2.11 MG CHEWABLE TABLETS FOR DOGS (1.4 - 2.8 KG)	CREDELIO PLUS 112.5 MG/4.22 MG CHEWABLE TABLETS FOR DOGS (>2.8 - 5.5 KG)	CREDELIO PLUS 225 MG/8.44 MG CHEWABLE TABLETS FOR DOGS (>5.5 - 11 KG)	CREDELIO PLUS 450 MG/16.88 MG CHEWABLE TABLETS FOR DOGS (>11 - 22 KG)	CREDELIO PLUS 900 MG/33.75 MG CHEWABLE TABLETS FOR DOGS (>22 - 45 KG)
1.4 – 2.8kg X-SMALL	>2.8 – 5.5kg SMALL	>5.5 – 11kg MEDIUM	>11 – 22 kg LARGE	>22 – 45kg X-LARGE
7mm	9mm	11.5mm	14.5mm	18.5mm

20 mm. diameter

1 baht



REFERENCES:

1. Cavalleri D. et al. parasites & vectors 2017;10:521
2. Cavalleri D. et al. Parasites & vectors 2017; 527
3. Snyder D.E. et al. Parasites & vectors 2021; 14:255
4. Young L.M. et al. Parasites & vectors 2021; 14:256

Ticks | Fleas | heartworm | intestinal worm | lungworm

Credelio™ PLUS
(lotilaner+milbemycin oxime)

โปรดอ่านรายละเอียดเพิ่มเติมในเอกสารกำกับยา ความถูกต้องของโฆษณานี้เป็นความรับผิดชอบของผู้โฆษณา มิได้ดำเนินการโดยสำนักงานคณะกรรมการอาหารและยา
ใบอนุญาตโฆษณาเลขที่ ฆศ.2-5099/2568 เลขทะเบียนยา 2F 1/68 (NC), 2F 2/68 (NC), 2F 3/68 (NC), 2F 4/68 (NC), 2F 5/68 (NC)

PM-TH-25-0181

ภาวะเอ็นไขว้หน้าฉีกในสุนัข
(Cranial Cruciate Ligament Rupture in a Dogs)

พันทิศ กำลังชัย[1*]

บทคัดย่อ

เอ็นไขว้หน้า (cranial cruciate ligament, CrCL) เป็นโครงสร้างสำคัญที่คงความสมดุลของข้อเข่าระหว่างรับน้ำหนัก การฉีกขาดของเอ็นดังกล่าวก่อให้เกิดบาดเจ็บ และพัฒนาไปสู่โรคข้อเสื่อม (osteoarthritis; OA) ภาวะโรคเอ็นไขว้หน้า (cranial cruciate ligament disease, CCLD) เป็นความผิดปกติจากหลายปัจจัย การวินิจฉัยอาศัยการตรวจร่างกายร่วมกับการถ่ายภาพรังสีเพื่อตรวจประเมินความเสียหายของเอ็นและโครงสร้างในข้อ การผ่าตัดถือเป็นวิธีหลักในการแก้ไขความไม่มั่นคงของข้อโดยมุ่งลดแรง cranial tibial thrust ในขณะที่การรักษาแบบประคับประคอง พบว่าหลักฐานปัจจุบันสนับสนุนการกายภาพบำบัดโดยเฉพาะการออกกำลังกายเพื่อการบำบัด (therapeutic exercise) ช่วยฟื้นฟูสมรรถภาพข้อเข่าได้อย่างมีประสิทธิภาพ ทั้งในสุนัขที่ได้รับและไม่ได้รับการผ่าตัด บทความนี้สรุปพยาธิกำเนิด การวินิจฉัย และแนวทางการรักษา CCLD เพื่อสนับสนุนการเลือกวิธีการรักษาที่เหมาะสมและเพิ่มคุณภาพชีวิตของสัตว์ที่มีปัญหา CCLD

***คำสำคัญ**: เอ็นไขว้หน้า ฉีกขาด ข้อกระดูกเสื่อม กายภาพบำบัด สุนัข*

[1]โรงพยาบาลสัตว์ คณะสัตวแพทยศาสตร์ มหาวิทยาลัยขอนแก่น
[*] **ผู้รับผิดชอบบทความ email address:** Phankam@kku.ac.th

บทนำ

เอ็นไขว้หน้า (cranial cruciate ligament, CrCL) เป็นเส้นเอ็นภายในข้อเข่าที่มีบทบาทสำคัญในการรักษาสมดุลของการเคลื่อนไหวภายในข้อเข่าในขณะรับน้ำหนัก โดยมีหน้าที่หลักในการต้านแรงเฉือนที่ทำให้กระดูกหน้าแข้งเคลื่อนมาด้านหน้า (cranial tibial thrust) อย่างไรก็ตาม เมื่อ CrCL ได้รับความเสียหายหรือฉีกขาด จะทำให้สมดุลภายในข้อเข่าสูญเสียไป ส่งผลให้เกิดการเคลื่อนไหวผิดปกติระหว่างกระดูกต้นขาและกระดูกหน้าแข้ง ซึ่งนำไปสู่การเสียดสีของผิวข้อ เกิดการสึกกร่อนของกระดูกอ่อน (cartilage degradation) และอาจเกิดความเสียหายต่อหมอนรองเข่า (meniscal injury) โดยกระบวนการเหล่านี้สามารถพัฒนาต่อเนื่องจนกลายเป็นภาวะข้ออักเสบ (osteoarthritis) ได้ในที่สุด ปัจจุบันมีหลักฐานเพิ่มมากขึ้นที่ชี้ให้เห็นว่าการบาดเจ็บของ CrCL มักเกี่ยวข้องกับกระบวนการอักเสบเรื้อรังซึ่งมีหลายปัจจัยร่วมกัน (multifactorial background) และเกิดขึ้นอย่างต่อเนื่องเป็นระยะเวลานาน ส่งผลให้เส้นเอ็นเกิดความอ่อนแอและฉีกขาดในที่สุด มากกว่าการเกิดจากอุบัติเหตุเฉียบพลัน ดังนั้น แนวคิดเรื่องการบาดเจ็บของเอ็นไขว้หน้าจึงได้ถูกนิยามใหม่เป็น “โรคเอ็นไขว้หน้า” (cranial cruciate ligament disease, CCLD) เพื่อสะท้อนถึงลักษณะของโรคที่มีพยาธิกำเนิดซับซ้อนและมีพัฒนาการอย่างค่อยเป็นค่อยไป (Brioschi and Arthurs, 2021; Kamlangchai et al., 2025; Niebauer and Restucci, 2023; Rafla et al., 2025; Spinella et al., 2021; Todorović et al., 2022) บทความปริทัศน์ฉบับนี้มีวัตถุประสงค์เพื่อรวบรวมและทบทวนข้อมูลจากงานวิจัยที่เกี่ยวข้องกับสาเหตุ พยาธิสภาพ การวินิจฉัย ตลอดจนแนวทางการรักษาทั้งทางอายุรกรรมและศัลยกรรมของภาวะ CCLD เพื่อเสริมสร้างความเข้าใจและสนับสนุนการวางแผนการรักษาและการจัดการโรคอย่างมีประสิทธิภาพ

กายวิภาพของเอ็นไขว้ในสุนัข (Anatomy of cruciate ligament in dog)

1. ลักษณะของเอ็นไขว้ในสุนัข

เอ็นไขว้ (cruciate ligament) เป็นเส้นเอ็นที่อยู่บริเวณกึ่งกลางของข้อเข่า บริเวณ intercondylar fossa ทำหน้าที่ควบคุม cranial tibial thrust ระหว่างกระดูก tibia และกระดูก femur โดย CrCL มีจุดเกาะเริ่มต้นจากบริเวณ caudomedial ของ lateral condyle ของกระดูก femur พาดเฉียงลงไปด้านหน้าและเกาะที่ส่วนด้านหน้าของกระดูกหน้าแข้ง จากการศึกษาพบว่า CrCL ประกอบด้วยเส้นเอ็นย่อยสองมัด ได้แก่ craniomedial bundle และ caudolateral bundle โดย craniomedial bundle อยู่ด้านหน้า มีลักษณะบิดเป็นเกลียวและมีความยาวมากกว่า ขณะที่ caudolateral bundle เป็นเส้นตรงและอยู่ทางด้านหลังของ craniomedial bundle (de Rooster and Comerford, 2018; Hermanson et al., 2020; Niebauer and Restucci, 2023)

เอ็นไขว้หลัง (caudal cruciate ligament, CaCL) เริ่มต้นจาก lateral ของกระดูก medial femoral condyle บรรจบที่ lateral ของกระดูก tibia โดยปกติ CaCL ของสุนัขจะมีความหนาและยาวกว่า CrCL เล็กน้อย (Hermanson et al., 2020)

2. ระบบเส้นเลือดที่หล่อเลี้ยงเอ็นไขว้ (vascular supply)

เส้นเลือดที่เลี้ยงเอ็นไขว้ สามารถแบ่งออกเป็น 2 กลุ่ม ได้แก่ เส้นเลือดส่วนนอกของเอ็น (epiligamentous vessels) และ เส้นเลือดภายในเอ็น (endoligamentous vessels) โดย epiligamentous vessels มีแหล่งกำเนิดจากแผ่นไขมันใต้สะบ้า (infrapatellar fat pad) และชั้นเยื่อไขข้อ (synovial sheet) ที่ห่อหุ้มรอบเอ็นไขว้

ส่วน endoligamentous vessels มีแหล่งกำเนิดจากจุดยึดเกาะของเอ็นกับกระดูกและกระดูกอ่อน (osteochondral insertions) และวิ่งขนานไปตามแนวยาวของเอ็นจากด้าน proximal และด้าน distal ก่อนเชื่อมต่อกับ epiligamentous vessels อย่างไรก็ตาม endoligamentous vessels มีประสิทธิภาพในการลำเลียงเลือดไม่สูงนัก ส่งผลให้บริเวณส่วนกลางของเอ็นไขว้มีปริมาณเลือดมาเลี้ยงน้อยกว่าบริเวณอื่น ๆ ซึ่งทำให้บริเวณดังกล่าวเป็นจุดที่มีความเสี่ยงต่อการเสื่อมและฉีกขาดได้ง่าย (de Rooster and Comerford, 2018; Niebauer and Restucci, 2023; Rafla et al., 2025)

การฉีกขาดของเอ็นไขว้หน้าในสุนัข (Cranial cruciate ligament rupture)

การฉีกขาดของเอ็นไขว้หน้าในสุนัขนั้น มีหลากหลายปัจจัยร่วมกัน ซึ่งประกอบด้วย ปัจจัยทางชีวกลศาสตร์ (biomechanical factors) พันธุกรรม (genetics) และปัจจัยทางชีวเคมี (biochemical factors)

1. ปัจจัยทางชีวกลศาสตร์ (biomechanical factors)

การศึกษาถึงปัจจัยที่ส่งผลต่อการฉีกขาดของเอ็นไขว้หน้า (cranial cruciate ligament rupture, CrCLR) พบว่าเกิดจากกระบวนการเสื่อม (degeneration) ร่วมกับการบาดเจ็บอย่างซับซ้อนและสัมพันธ์กัน ส่งผลให้เกิดการฉีกขาดในที่สุด สามารถพบได้ในสุนัขทุกช่วงอายุและทุกสายพันธุ์ การฉีกขาดที่เกิดจากการบาดเจ็บมักเกิดจากการเปลี่ยนแปลงอย่างเฉียบพลันของเอ็นไขว้หน้า เช่น การยืดเยียดมากเกินไป (hyperextension) ของข้อเข่า การเปลี่ยนทิศทางอย่างรวดเร็วขณะทำกิจกรรม ซึ่งทำให้เกิดการบิดหมุนเข้าด้านใน (internal rotation) ของกระดูก tibia หรือการเกิดแรง cranial tibial thrust ที่มากเกินไปในขณะกระโดด ตำแหน่งที่เกิดการฉีกขาดของ CrCL มักอยู่ในบริเวณที่มีการเสื่อมสภาพของเอ็นไขว้หน้าก่อนหน้านั้นแล้ว ส่งผลให้เกิดการฉีกขาดได้ง่ายขึ้นในเวลาต่อมา (Niebauer and Restucci, 2023; Rafla et al., 2025; Spinella et al., 2021)

นอกจากนี้ ปัจจัยเสี่ยงอีกประการหนึ่งที่ส่งผลต่อการฉีกขาดของ CrCL คือแนวราบของกระดูกหน้าแข้ง (tibial plateau) ซึ่งมีความลาดเอียงไปทางด้านหลังของกระดูก (caudal-distal inclination) ส่งผลให้เกิดแรง cranial tibial thrust มีค่าที่แปรผันตรงกับความชันของแนวราบกระดูกหน้าแข้ง (tibial plateau angle, TPA) โดยพบว่าสุนัขที่มี TPA มากกว่า 30 องศาขึ้นไป จะมีความเสี่ยงต่อการเกิด CrCLR เพิ่มสูงขึ้นอย่างมีนัยสำคัญ (Kamlangchai et al., 2025; Spinella et al., 2021) ในทำนองเดียวกัน ความหย่อนยานและการบิดหมุนเข้าด้านใน (internal rotation laxity) ของข้อเข่า ถือเป็นปัจจัยเสี่ยงสำคัญอีกประการหนึ่ง โดยพบว่าสุนัขที่มีมุมบิดหมุนเข้าด้านในของข้อเข่ามากกว่า 20 องศา จะมีโอกาสเสี่ยงต่อการเกิด CrCLR เพิ่มมากขึ้นเช่นกัน (Faulkner et al., 2025)

ปัจจัยต่าง ๆ ที่กล่าวมานี้ ส่งผลให้เกิดความไม่สมดุลของข้อเข่า ซึ่งนำไปสู่การเสื่อมสภาพภายในข้อ และพัฒนากลายเป็น CCLD รวมถึงการฉีกขาดของเอ็นไขว้หน้าในที่สุด

2. ปัจจัยทางพันธุ์กรรม (genetics)

ปัจจัยทางพันธุกรรมเป็นอีกองค์ประกอบที่ได้รับการศึกษาว่ามีความเกี่ยวข้องกับการเกิดภาวะ CCLD ในสุนัขอย่างกว้างขวาง โดยพบว่าสุนัขพันธุ์ Rottweiler, Boxer, Newfoundland และ Labrador Retriever มีความเสี่ยงต่อการเกิดปัญหานี้มากกว่าสายพันธุ์อื่น และมีรูปแบบการถ่ายทอด

ทางพันธุกรรมแบบยีนด้อยบนโครโมโซมร่างกาย (autosomal recessive mode) (Baird et al., 2014; Kamlangchai et al., 2025; Lee et al., 2023; Neâas et al., 1999; Su et al., 2015)

นอกจากนี้ ระดับการศึกษาทางจีโนมพบว่ามีหลายตำแหน่งของยีนที่มีบทบาทต่อโครงสร้างความแข็งแรง และการเรียงตัวของเส้นใยภายใน CrCL ซึ่งส่งผลต่อความไวต่อการเกิดภาวะ CCLD ในแต่ละสายพันธุ์ (Baird et al., 2014; Lee et al., 2023; Niebauer and Restucci, 2023; Spinella et al., 2021)

3. ปัจจัยทางชีวเคมี (biochemical factors)

กระบวนการอักเสบภายในข้อเข่าเป็นปัจจัยเร่งที่ทำให้เส้นเอ็นเปราะบางและเสื่อมสภาพได้ง่าย โดยมีเอนไซม์กลุ่ม matrix metalloproteinases (MMPs) เป็นตัวการสำคัญที่กระตุ้นการสลายและเสื่อมสภาพของคอลลาเจน (collagen) จนนำไปสู่การฉีกขาดของเอ็นไขว้หน้า นอกจากนี้ ไซโตไคน์ (cytokines) ที่เกี่ยวข้องกับการอักเสบของข้อยังมีบทบาทสำคัญต่อกระบวนการเสื่อมนี้เช่นกัน (Griffon, 2010; Niebauer and Restucci, 2023; Rafla et al., 2025; Spinella et al., 2021) การศึกษาในมนุษย์พบว่าฮอร์โมน relaxin สามารถเพิ่มระดับ MMP ส่งผลให้เส้นเอ็นเกิดความหย่อน (laxity) และเสื่อมสภาพ เพิ่มความเสี่ยงต่อการฉีกขาดของเอ็นไขว้หน้า ทั้งนี้ การศึกษาในสุนัขที่มีภาวะ CCLD พบว่าระดับ relaxin ในน้ำไขข้อสูงกว่าปกติ (Konopka et al., 2016; Restucci et al., 2022)

ภาวะน้ำหนักเกิน (obesity) มีบทบาทสำคัญต่อการเสื่อมและการอักเสบของเส้นเอ็น เนื่องจากเซลล์ไขมัน (adipocytes) สามารถหลั่งสาร pro-inflammatory adipokines และทำให้การสร้างโปรตีนอะดิโพเนคทิน (adiponectin) ซึ่งมีหน้าที่รักษาสมดุลภายในข้อเข่าเปลี่ยนแปลงไป ส่งผลกระทบต่อความแข็งแรงของเส้นเอ็นในระยะยาว นอกจากนี้ภาวะน้ำหนักเกินยังก่อให้เกิดแรงกดและแรงรับน้ำหนักเกินต่อข้อเข่า เพิ่มความเสี่ยงต่อการเกิดการอักเสบเรื้อรังภายในข้อ (Rafla et al., 2025; Spinella et al., 2021)

4. ปัจจัยอื่น ๆ

นอกจากปัจจัยที่กล่าวมาข้างต้นแล้ว ยังมีปัจจัยอื่นที่เกี่ยวข้องกับการเกิด CCLD ได้แก่ การทำหมันในสุนัขอายุน้อยกว่า 1 ปี โดยเฉพาะในสุนัขพันธุ์ใหญ่ ซึ่งพบว่ามีความเสี่ยงต่อการเกิด CCLD สูงขึ้น (DeForge et al., 2025; Low, 2024; Niebauer and Restucci, 2023; Spinella et al., 2021) อีกทั้งการได้รับยากลุ่ม fluoroquinolones และ glucocorticoids ยังเพิ่มความเสี่ยงต่อการเกิด CCLD ในสุนัขพันธุ์ Retriever ได้ถึง 3 เท่า (Bunch et al., 2025)

การตรวจวินิจฉัย (Diagnosis)

1. อาการที่พบ (clinical signs)

อาการบ่งชี้ถึงความเจ็บปวดขณะใช้ขาเป็นสัญญาณสำคัญในสุนัขที่มีภาวะ CCLD มักพบร่วมกับการบวมบริเวณด้านในของข้อเข่า หรือที่เรียกว่า “medial buttress sign” ในบางกรณีอาจได้ยินเสียง “คลิก” (click sound) ระหว่างการลงน้ำหนัก ซึ่งเป็นตัวบ่งชี้ถึงภาวะหมอนรองข้อเข่าฉีกขาด (meniscus rupture) อาการทางคลินิกมีตั้งแต่การเดินเขย่งไปจนถึงการไม่ใช้ขาข้างที่บาดเจ็บ (Rafla et al., 2025)

2. การตรวจคลำ (stifle palpation)

การตรวจวินิจฉัยสามารถทำได้หลายวิธี โดยการตรวจคลำอาจพบการบวมรอบข้อเข่า โดยเฉพาะบริเวณด้านใน (medial buttress) นอกจากนี้ยังสามารถตรวจพบการคลอนของกระดูก tibia

ที่เคลื่อนไปด้านหน้าเมื่อทำการทดสอบ “cranial drawer test” อย่างไรก็ตาม ในสุนัขที่มีอาการเจ็บปวดอาจแสดงการเกร็งหรือต่อต้าน ซึ่งส่งผลให้ความไว (sensitivity) ของการตรวจลดลง การให้ยาสงบหรือยากล่อมประสาท (sedative หรือ tranquilizer) สามารถช่วยลดการต่อต้านและทำให้การตรวจมีประสิทธิภาพมากขึ้น (Carobbi and Ness, 2009)

อีกหนึ่งวิธีที่ใช้กันทั่วไปคือ “tibial compression test หรือ tibial thrust” ซึ่งทำโดยการงอ (flexion) ข้อ tarsus ส่งผลให้กล้ามเนื้อ gastrocnemius หดตัวและดันกระดูก tibia เคลื่อนไปทางด้านหน้า การทดสอบนี้มีประโยชน์อย่างยิ่งในสุนัขพันธุ์ใหญ่ หรือในกรณีที่ทำ cranial drawer test ได้ยาก (Rafla et al., 2025)

3. การวินิจฉัยทางรังสี (radiography)

การถ่ายภาพรังสีวินิจฉัยเป็นเครื่องมือสำคัญในการประเมินสุนัขที่สงสัยภาวะ CCLD โดยควรได้ภาพอย่างน้อยสองแนว ได้แก่ ท่า mediolateral ของข้อเข่าในตำแหน่งที่เรียกว่า TPLO view และท่า craniocaudal ภาพรังสีที่ได้ช่วยตรวจสอบสัณฐานของข้อเข่า (joint morphology) ประเมินลักษณะช่องว่างภายในไขข้อ (joint space) และตรวจหาหลักฐานการเกิดกระดูกงอกตามขอบข้อ (osteophyte formation) ซึ่งล้วนมีประโยชน์ต่อการยืนยันการวินิจฉัย

การใช้รังสีวินิจฉัย ในสุนัขที่มีภาวะ CCLD สามารถประเมินได้จากการสังเกต infrapatellar fat pad ภายในข้อเข่า ซึ่งมักพบว่ามีการทึบรังสีเพิ่มขึ้น หรือที่เรียกว่า “fat pad sign” อันเป็นข้อมูลสนับสนุนที่ช่วยในการวินิจฉัยสำหรับการยืนยันการเกิด CCLD (Carobbi and Ness, 2009)

สำหรับการยืนยันการเกิด CCLD โดยเฉพาะในรายที่สงสัย CrCLR สามารถทำได้โดยการถ่ายภาพรังสีร่วมกับการทดสอบ tibial compression test หรือที่เรียกว่า “tibial compression (stress) views” วิธีนี้ช่วยกระตุ้นให้เกิด การเคลื่อนทางด้านหน้าของกระดูก tibia เมื่อเทียบกับ femur (cranial displacement) ซึ่งแสดงเป็น Cazieux’s sign โดยมีความจำเพาะสูง (positive predictive value 97.5%, specificity 95%) ต่อการวินิจฉัยภาวะ CCLD อย่างไรก็ตาม ลักษณะดังกล่าว อาจไม่พบในสุนัขทุกราย (Carobbi and Ness, 2009; Olson et al., 2023; Rafla et al., 2025) ดังนั้น การใช้รังสีวินิจฉัยจึงมีบทบาทสำคัญในการช่วยประกอบและยืนยันการวินิจฉัย CCLD อย่างแม่นยำ

4. อัลตราซาวด์ (ultrasonography)

การวินิจฉัยด้วยอัลตราซาวด์เป็นหัตถการที่ไม่รุกราน (non-invasive) และไม่จำเป็นต้องวางยาสลบ สามารถใช้ประเมินความผิดปกติของเนื้อเยื่ออ่อนภายในข้อได้อย่างมีประสิทธิภาพ งานวิจัยที่ใช้เครื่องอัลตราซาวด์ความถี่ 5–18 MHz ร่วมกับหัวตรวจแบบ linear transducer พบว่าการใช้อัลตราซาวด์เพื่อประเมินการฉีกขาดของ CrCL และการมีน้ำไขข้อในข้อ (joint effusion) มี sensitivity สูง 100% แต่มี specificity ต่ำ 58.3% อีกทั้งยังสามารถตรวจพบการฉีกขาดบางส่วน (partial tear) ของ CrCL ได้ (Tsoi et al., 2023)

นอกจากนี้ อัลตราซาวด์ยังสามารถใช้ตรวจวินิจฉัยความผิดปกติของหมอนรองข้อเข่า (meniscus) ร่วมกับการประเมิน CrCL โดยมีค่า sensitivity และ specificity สูง 82% และ 93% ตามลำดับ ดังนั้น อัลตราซาวด์จึงเป็นเครื่องมือที่มีประโยชน์สำหรับการประเมินพยาธิสภาพภายในข้อเข่าแบบไม่รุกรานและไม่จำเป็นต้องพึ่งพาการวางยาสลบในสัตว์ (Arnault et al., 2009; Rafla et al., 2025)

การรักษา (Treatment)

1. การรักษาด้วยการศัลยกรรม (surgical treatment)

การรักษาทางศัลยกรรมถือเป็นวิธีมาตรฐานสูงสุด (gold standard) ในการจัดการภาวะ CCLD เนื่องจากสามารถแก้ไขความไม่มั่นคงของข้อเข่า (joint instability) ฟื้นฟูการทำงานของข้อเข่า (joint function) และชะลอการดำเนินของโรคข้อเสื่อมในระยะยาว แนวทางการผ่าตัดสามารถจำแนกออกเป็น 2 กลุ่มหลัก ได้แก่

1.1 Extra-articular stabilization

การผ่าตัดด้วยวิธี extra-articular stabilization มักดำเนินการโดยใช้เทคนิค lateral fabella suture stabilization (FLSS) ซึ่งเป็นการคล้องสายไนลอน (CCL nylon) ระหว่างกระดูก fabella และกระดูก tibial crest เพื่อสร้างแรงต้านต่อ tibial cranial thrust ที่เกิดขึ้น แทนที่การทำงานของ CrCL อย่างไรก็ตาม การผ่าตัดด้วยเทคนิค FLSS อาจสัมพันธ์กับการเกิดโรคข้อเสื่อมภายในข้อเข่าเร็วกว่าวิธีการผ่าตัดประเภทอื่นในระยะยาว เนื่องจากการใช้ CCL nylon อาจก่อให้เกิดแรงตึง (tension) ภายในข้อเข่าและส่งผลต่อการเคลื่อนไหวของข้อในอนาคต (Christopher et al., 2013; Gordon-Evans et al., 2013; Lazar et al., 2005; Nelson et al., 2013; Rafla et al., 2025)

1.2 Tibial plateau levelin osteotomy (TPLO)

การผ่าตัดด้วยวิธี TPLO เป็นเทคนิคที่มุ่งแก้ไขปัญหาทางชีวกลศาสตร์ (biomechanics) ของข้อเข่าที่สูญเสีย CrCL ซึ่งส่งผลให้ขาดแรงต้านทานต่อ cranial tibial thrust หลักการของ TPLO คือการปรับมุมความชันของ tibial plateau angle (TPA) ให้ลดลงเหลือประมาณ 5–7 องศา จากค่าเฉลี่ยปกติในสุนัขที่อยู่ระหว่าง 21–30 องศา การลดมุม TPA ดังกล่าวช่วยลดแรง cranial tibial thrust ที่เกิดขึ้นระหว่างการเคลื่อนไหว ส่งผลให้ข้อเข่ามีความมั่นคงและสมดุลมากขึ้น งานวิจัยศึกษาระยะยาวในสุนัขที่ได้รับการผ่าตัด TPLO เป็นเวลามากกว่า 1 ปี พบว่าสุนัขส่วนใหญ่สามารถกลับมาใช้งานขาได้ตามปกติ อย่างไรก็ตาม เช่นเดียวกับการผ่าตัดแบบ FLSS การเกิดโรคข้อเสื่อมภายหลังการผ่าตัดยังคงสามารถพบได้ (Christopher et al., 2013; Moore et al., 2020)

การศึกษาที่เปรียบเทียบผลลัพธ์ระหว่าง TPLO และ FLSS รายงานว่า TPLO มีอัตราการเกิด OA ต่ำกว่าและมีภาวะแทรกซ้อนหลังผ่าตัดน้อยกว่าเมื่อเทียบกับ FLSS (Gordon-Evans et al., 2013; Lazar et al., 2005; Nelson et al., 2013)

2. การรักษาแบบประคับประคอง (conservative management)

การจัดการแบบประคับประคอง (conservative management) สำหรับภาวะ CCLD ในสุนัขประกอบด้วยหลายวิธีการ เช่น การให้ยาต้านการอักเสบที่ไม่ใช่สเตียรอยด์ (non-steroidal anti-inflammatory drugs; NSAIDs) การจำกัดการออกกำลังกาย (exercise restriction) การควบคุมน้ำหนัก (weight management) และการทำกายภาพบำบัด (rehabilitation) (Brioschi and Arthurs, 2021; Spinella et al., 2021) ผลลัพธ์ของการรักษาแบบประคับประคองแตกต่างกันไปตามปัจจัยหลาย

ประการ ได้แก่ ขนาดสายพันธุ์ น้ำหนักตัว และความรุนแรงของโรค

การศึกษาถึงแนวทางการจัดการแบบประคับประคองจะประกอบด้วยการจำกัดพื้นที่การเคลื่อนไหวของสุนัขเป็นระยะเวลา 3–8 สัปดาห์ ควบคู่กับการให้ยา NSAIDs เป็นเวลา 10–14 วัน ผลการศึกษาพบว่าสุนัขพันธุ์เล็กหรือน้ำหนักน้อยกว่า 15 กิโลกรัม มีอัตราการฟื้นฟูที่ดีอยู่ในช่วง 85–90% ในขณะที่สุนัขพันธุ์ใหญ่มีอัตราการฟื้นฟูที่ต่ำกว่า อยู่ระหว่าง 19–78% (Brioschi and Arthurs, 2021; Comerford et al., 2013)

อย่างไรก็ตาม ปัจจุบันยังไม่มีแนวทางมาตรฐานที่ชัดเจนสำหรับการฟื้นฟูในสุนัขที่มีภาวะ CCLD เนื่องจากผลลัพธ์ขึ้นอยู่กับปัจจัยเฉพาะของสุนัขแต่ละราย การทบทวนวรรณกรรมอย่างเป็นระบบเกี่ยวกับกายภาพบำบัดพบว่า หลักฐานที่สนับสนุนประสิทธิภาพของการใช้วิธีการรักษาแบบบำบัด (therapeutic modalities) เช่น อัลตราซาวด์หรือไฟฟ้ากระตุ้น ยังมีจำกัด ขณะที่การออกกำลังกายเพื่อการบำบัด (therapeutic exercise) มีหลักฐานสนับสนุนที่ชัดเจนกว่าว่าสามารถช่วยฟื้นฟูสมรรถภาพข้อเข่าในสุนัขที่มี CCLD ได้อย่างมีประสิทธิภาพ (Alvarez et al., 2022) นอกจากนี้ยังพบว่า การทำ therapeutic exercise หลังการผ่าตัดแก้ไข CCLD ช่วยเพิ่มประสิทธิภาพในการฟื้นฟูสมรรถภาพการทำงานของข้อเข่าได้อย่างมีนัยสำคัญเมื่อเทียบกับการไม่ทำกายภาพบำบัด (Kirkby Shaw et al., 2020; Marsolais et al., 2002)

สรุปและวิจารณ์

CCLD เป็นโรคที่มีพยาธิกำเนิดซับซ้อน ประกอบด้วยปัจจัยทางชีวกลศาสตร์ พันธุกรรม ชีวเคมี และปัจจัยแวดล้อมที่ส่งผลร่วมกัน กระบวนการเสื่อมและอักเสบภายในข้อมีบทบาทสำคัญต่อการพัฒนาโรค นำไปสู่ความไม่มั่นคงของข้อเข่า การบาดเจ็บของหมอนรองข้อ และโรคข้อเสื่อมในที่สุด การวินิจฉัยต้องอาศัยการซักประวัติ ตรวจร่างกาย และการตรวจทางภาพวินิจฉัยหลายวิธีร่วมกันเพื่อเพิ่มความแม่นยำ แนวทางการรักษามีตั้งแต่การจัดการแบบประคับประคองไปจนถึงการผ่าตัด โดยการผ่าตัดถือเป็นมาตรฐานที่ได้รับการยอมรับมากที่สุดในการแก้ไขความไม่มั่นคงของข้อและชะลอการดำเนินโรค ซึ่งจากงานวิจัยเปรียบเทียบพบว่า TPLO ให้ผลลัพธ์ระยะยาวที่ดีกว่าในแง่การลดการเกิดโรคข้อเสื่อมและภาวะแทรกซ้อน สำหรับการจัดการแบบประคับประคอง แม้จะมีประโยชน์ในสุนัขพันธุ์เล็กหรือกรณีที่ไม่เหมาะสมต่อการผ่าตัด แต่ยังขาดหลักฐานมาตรฐานที่ชัดเจน โดยเฉพาะการใช้วิธีการกายภาพบำบัดแบบ therapeutic modalities ขณะที่การบำบัดแบบ therapeutic exercise แสดงให้เห็นประสิทธิภาพที่ชัดเจนกว่าทั้งในกรณีรักษาแบบประคับประคองและภายหลังการผ่าตัด การทำความเข้าใจปัจจัยที่เกี่ยวข้องกับพยาธิกำเนิดของโรค เทคนิคการวินิจฉัยที่เหมาะสม และการเลือกแนวทางการรักษาที่สอดคล้องกับปัจจัยเฉพาะของสุนัขแต่ละราย เป็นกุญแจสำคัญที่จะช่วยเพิ่มประสิทธิภาพการรักษาและยกระดับคุณภาพชีวิตของสัตว์ป่วยที่มีภาวะ CCLD

เอกสารอ้างอิง

Arnault, F., Cauvin, E., Viguier, E., Kraft, E., Sonet, J., Carozzo, C., 2009. Diagnostic value of ultrasonography to assess stifle lesions in dogs after cranial cruciate ligament rupture: 13 cases. Veterinary and Comparative Orthopaedics and Traumatology 22, 479–485.

Baird, A.E.G., Carter, S.D., Innes, J.F., Ollier, W.E., Short, A.D., 2014. Genetic basis of cranial cruciate ligament rupture (CCLR) in dogs. Connect Tissue Res 55, 275–281.

Brioschi, V., Arthurs, G.I., 2021. Cranial cruciate ligament rupture in small dogs (<15 kg): a narrative literature review. Journal of Small Animal Practice 62, 1037–1050.

Bunch, J., KuKanich, K., Kilian, J., Korsberg, A., KuKanich, B., Martinez, S., 2025. Fluoroquinolones and glucocorticoids as risk factors for cranial cruciate ligament disease in Retrievers. Front Vet Sci 12.

Carobbi, B., Ness, M.G., 2009. Preliminary study evaluating tests used to diagnose canine cranial cruciate ligament failure. Journal of Small Animal Practice 50, 224–226.

Christopher, S.A., Beetem, J., Cook, J.L., 2013. Comparison of long-term outcomes associated with three surgical techniques for treatment of cranial cruciate ligament disease in dogs. Veterinary Surgery 42, 329–334.

Comerford, E., Forster, K., Gorton, K., Maddox, T., 2013. Management of cranial cruciate ligament rupture in small dogs: A questionnaire study. Veterinary and Comparative Orthopaedics and Traumatology 26, 493–497.

de Rooster, H., Comerford, E., 2018. Structure and function, in: Muir, Peter., Johnson, K.A. (Eds.), Advances in the Canine Cranial Cruciate Ligament. pp. 3–10.

DeForge, T.L., Momen, M., Conidi, G., Muir, P., Sample, S.J., 2025. Age of neutering contributes to risk of cruciate ligament rupture in Labrador Retrievers. J Am Vet Med Assoc 263, 318–322.

Faulkner, E., Griffon, D.J., Dong, F., Morris, Z., Nucci, D., Schaeffer, D.J., 2025. Internal rotational laxity of the stifle is increased in dogs predisposed to or affected by medial patellar luxation or cranial cruciate ligament disease. J Am Vet Med Assoc 1–8.

Gordon-Evans, W.J., Griffon, D.J., Bubb, C., Knap, K.M., Sullivan, M., Evans, R.B., 2013. Comparison of lateral fabellar suture and tibial plateau leveling osteotomy techniques for treatment of dogs with cranial cruciate ligament disease. JAVMA 243.

Griffon, D.J., 2010. A Review of the Pathogenesis of Canine Cranial Cruciate Ligament Disease as a Basis for Future Preventive Strategies. Veterinary Surgery 39, 399–409.

Hermanson, J.W., de Lahunta, A., Evans, H.E., 2020. Miller and Evans' Anatomy of the Dog, 5th ed. Elsevier Health Sciences.

Kamlangchai, P., Hoisang, S., Seesupa, S., Kampa, N., 2025. Tibial Plateau Angles in Small- and Large-Breed Dogs with Cranial Cruciate Ligament Rupture: A Retrospective Study of 132 Cases. VCOT Open 08, e106–e111.

Shaw, K.K., Alvarez, L., Foster, S.A., Tomlinson, J.E., Shaw, A.J., Pozzi, A., 2020. Fundamental principles of rehabilitation and musculoskeletal tissue healing. Veterinary Surgery.

Konopka, J.A, DeBaun, M.R., Chang, W., Dragoo, J.L., 2016. The intracellular effect of relaxin on female anterior cruciate ligament cells. Am J Sports Med 44, 2384–2392.

Lazar, T.P., Berry, C.R., Dehaan, J.J., Peck, J.N., Correa, M., 2005. Long-term radiographic comparison of tibial plateau leveling osteotomy versus extracapsular stabilization for cranial cruciate ligament rupture in the dog. Veterinary Surgery 34, 133–141.

Lee, B., Baker, L., Momen, M., Terhaar, H., Binversie, E., Sample, S., Muir, P., 2023. Identification of ge-

netic variants associated with anterior cruciate ligament rupture and AKC standard coat color in the Labrador Retriever. BMC Genom Data 24.

Low, D., 2024. Does early gonadectomy increase the risk of cranial cruciate ligament disease in female dogs? Veterinary Evidence 9.

Marsolais, G.S., Dvorak, G., Conzemius, M.G., 2002. Effects of postoperative rehabilitation on limb function after cranial cruciate ligament repair in dogs. JAVMA 220, 1325–1330.

Moore, E. V., Weeren, R., Paek, M., 2020. Extended long-term radiographic and functional comparison of tibial plateau leveling osteotomy vs tibial tuberosity advancement for cranial cruciate ligament rupture in the dog. Veterinary Surgery 49, 146–154.

Neâas, A., Zatloukal, J., Kecová, H., Dvo¤ák, M., 1999. Predisposition of dog breeds to rupture of the cranial cruciate ligament. Acta Veterinaria Brno 4, 305–310.

Nelson, S.A., Krotscheck, U., Rawlinson, J., Todhunter, R.J., Zhang, Z., Mohammed, H., 2013. Long-term functional outcome of tibial plateau leveling osteotomy versus extracapsular repair in a heterogeneous population of dogs. Veterinary Surgery 42, 38–50.

Niebauer, G.W., Restucci, B., 2023. Etiopathogenesis of canine cruciate ligament disease: a scoping review. Animals 13, 187.

Olson, N.J., Weeren, F.R., van Eerde, E., 2023. Correlation of spontaneous radiographic cranial tibial translation with complete cranial cruciate ligament rupture and medial meniscal tears in dogs. PLoS One 18.

Rafla, M., Yang, P., Mostafa, A., 2025. Canine Cranial Cruciate Ligament Disease (CCLD): A Concise Review of the Recent Literature. Animals 15, 1030.

Restucci, B., Sgadari, M., Fatone, G., Della Valle, G., Aragosa, F., Caterino, C., Ferrara, G., Niebauer, G.W., 2022. Immunoexpression of relaxin and its receptors in stifle joints of dogs with cranial cruciate ligament disease. Animals 12, 819.

Spinella, G., Arcamone, G., Valentini, S., 2021. Cranial cruciate ligament rupture in dogs: Review on biomechanics, etiopathogenetic factors and rehabilitation. Vet Sci 8, 186.

Su, L., Townsend, K.L., Au, J., Wittum, T.E., 2015. Comparison of tibial plateau angles in small and large breed dogs. CVJ 56, 610–614.

Todorović, A.Z., Macanović, M.V.L., Mitrović, M.B., Krstić, N.E., Van Bree, H.J.J., Gielen, I.M.L.V., 2022. The Role of Tibial Plateau Angle in Canine Cruciate Ligament Rupture-A Review of the Literature. Veterinary and Comparative Orthopaedics and Traumatology.

Tsoi, H., Canapp, D.A., Canapp, S.O., 2023. Ultrasonographic detection of cranial cruciate ligament pathology in canine stifles without craniocaudal instability. Veterinary Evidence 8, 1–15.

คำถามท้ายบทความ

1. ข้อใดคือสาเหตุหลักที่ทำให้แนวคิดการบาดเจ็บของเอ็นไขว้หน้าถูกนิยามใหม่เป็น "โรคเอ็นไขว้หน้า" (CCLD)?
   ก. เพราะเกิดจากอุบัติเหตุเฉียบพลันเพียงอย่างเดียว
   ข. เพราะเป็นโรคที่เกิดขึ้นจากปัจจัยเดียวคือพันธุกรรม
   ค. เพราะมีพยาธิกำเนิดที่ซับซ้อน เกิดจากกระบวนการอักเสบเรื้อรังที่ค่อยเป็นค่อยไป
   ง. เพราะไม่สามารถวินิจฉัยได้ด้วยการถ่ายภาพรังสี
2. บริเวณใดของเอ็นไขว้หน้า (CrCL) ที่มีความเสี่ยงต่อการเสื่อมและฉีกขาดได้ง่ายที่สุด และเพราะเหตุใด?
   ก. ส่วนต้น (Proximal) เพราะมีเส้นเลือดมาเลี้ยงมากเกินไป
   ข. ส่วนกลาง เพราะมีปริมาณเลือดมาเลี้ยงน้อย
   ค. ส่วนปลาย (Distal) เพราะยึดเกาะกับกระดูกหน้าแข้ง
   ง. จุดเกาะกับกระดูกต้นขา เพราะได้รับแรงกระแทกโดยตรง
3. ในสุนัขที่มีมุมความชันของแนวราบกระดูกหน้าแข้ง (TPA) มากกว่ากี่องศาขึ้นไป ที่ถือว่ามีความเสี่ยงต่อการเกิด CrCLR เพิ่มสูงขึ้น?
   ก. 10 องศา
   ข. 20 องศา
   ค. 30 องศา
   ง. 45 องศา
4. ปัจจัยใดที่สัมพันธ์กับการเพิ่มความเสี่ยงต่อการเกิด CCLD ในสุนัข?
   ก. การรับประทานอาหารเม็ดเป็นหลัก
   ข. การได้รับยากลุ่ม fluoroquinolones และ glucocorticoids
   ค. การทำกิจกรรมว่ายน้ำเป็นประจำ
   ง. การใช้ชีวิตอยู่ในสภาพอากาศร้อน
5. ข้อใดกล่าวถูกต้องเกี่ยวกับการวินิจฉัยด้วยอัลตราซาวด์ในภาวะ CCLD?
   ก. มีความจำเพาะสูงมาก (100%) ในการตรวจหาการฉีกขาดของเอ็น
   ข. ต้องทำการวางยาสลบสุนัขทุกครั้งก่อนตรวจ
   ค. มีความไว (sensitivity) สูง แต่มีความจำเพาะ (specificity) ต่ำ
   ง. ไม่สามารถใช้ตรวจประเมินความผิดปกติของหมอนรองข้อเข่าได้
6. สัญญาณ "Cazieux's sign" ในการถ่ายภาพรังสีมีความสำคัญอย่างไร?
   ก. ใช้ยืนยันการเกิดภาวะ CCLD โดยกระตุ้นให้เกิดการเคลื่อนของกระดูก tibia
   ข. ใช้ดูการแตกหักของกระดูกสะบ้า
   ค. ใช้ตรวจหาเนื้องอกบริเวณข้อเข่า
   ง. ใช้ประเมินความหนาของเยื่อหุ้มข้อ
7. ข้อใดคือหลักการสำคัญของการผ่าตัดวิธี Tibial Plateau Leveling Osteotomy (TPLO)?
   ก. การเย็บยึดเอ็นภายนอกข้อเข่า
   ข. การปรับลดมุมความชันของ tibial plateau ให้ลดลงเหลือประมาณ 5-7 องศา
   ค. การเปลี่ยนหมอนรองข้อเข่าใหม่
   ง. การตัดกระดูกสะบ้าออกเพื่อลดแรงกด
8. เมื่อเปรียบเทียบระหว่างการผ่าตัด TPLO และ FLSS ผลการศึกษาพบว่าอย่างไร?
   ก. FLSS มีอัตราการเกิดข้อเสื่อม (OA) ต่ำกว่า TPLO
   ข. TPLO มีอัตราการเกิดข้อเสื่อมและภาวะแทรกซ้อนต่ำกว่า FLSS
   ค. ทั้งสองวิธีให้ผลลัพธ์ในระยะยาวไม่แตกต่างกัน
   ง. FLSS เป็นมาตรฐานสูงสุด (Gold standard) มากกว่า TPLO

9. การรักษาแบบประคับประคอง (Conservative management) ในสุนัข มีโอกาสฟื้นฟูที่ดีที่สุดในกลุ่มใด?

ก. สุนัขพันธุ์ใหญ่ที่มีน้ำหนักเกิน 30 กิโลกรัม

ข. สุนัขพันธุ์เล็กหรือน้ำหนักน้อยกว่า 15 กิโลกรัม

ค. สุนัขสูงอายุทุกสายพันธุ์

ง. สุนัขที่มีการฉีกขาดของหมอนรองเข่าอย่างรุนแรง

10. รูปแบบการทำกายภาพบำบัดใดที่บทความระบุว่ามีหลักฐานสนับสนุน ชัดเจนว่าช่วยฟื้นฟูสมรรถภาพข้อเข่าได้จริง?

ก. การใช้เครื่องอัลตราซาวด์รักษา (Therapeutic modalities)

ข. การทำไฟฟ้ากระตุ้นเพียงอย่างเดียว

ค. การออกกำลังกายเพื่อการบำบัด (Therapeutic exercise)

ง. การให้สุนัขพักนิ่งๆ โดยไม่ขยับขาเลยตลอดการรักษา

เฉลย

1. ข้อ ค.
2. ข้อ ข.
3. ข้อ ค.
4. ข้อ ข.
5. ข้อ ค.
6. ข้อ ก.
7. ข้อ ข.
8. ข้อ ข.
9. ข้อ ข.
10. ข้อ ค.

ใหม่
รักษาเบาหวาน
ง่าย สะดวก ปลอดภัย

วันละครั้ง







2 ผลิตภัณฑ์ ใหม่ จาก Boehringer

1x เพียง วันละครั้ง

Senvelgo

สำหรับ "แมว" โดยเฉพาะ

- SGLT2iT ตัวแรกในประเทศไทย*
- ไม่มีความเสี่ยงภาวะน้ำตาลในเลือดต่ำ
- รูปแบบยาน้ำ ป้อนวันละครั้ง โดยกินโดยตรง หรือผสมอาหารได้
- ปรับขนาดยาได้ง่ายด้วย syringe ตามน้ำหนักตัว
- รสน้ำผึ้ง อร่อยถูกใจ รับประทานง่ายสำหรับแมวโดยเฉพาะ

ProZinc

สำหรับ "สุนัขและแมว"

- Recombinant Human Insulin
- ใช้วันละครั้ง ในสุนัขส่วนใหญ่*
- อินซูลินที่เหมาะสมสำหรับแมว

ได้รับคำแนะนำโดย ISFM, AAHA

*ได้รับการจดทะเบียนเมื่อ 2568

*จากการศึกษาพบว่าการให้อินซูลินวันละครั้งในสุนัขเบาหวาน พบว่าสุนัขส่วนใหญ่กว่า 72% สามารถมีผลเลือดและอาการทางคลินิกที่ดีขึ้น

ใบอนุญาตโฆษณาเลขที่ ยศ.2-6742/2568 เลขทะเบียนที่ 1F 2/68(NC), 1F 2/68(B)

โปรดอ่านรายละเอียดเพิ่มเติมในเอกสารอ้างอิงฉบับสมบูรณ์และเอกสารกำกับยา

ความถูกต้องของโฆษณานี้เป็นความรับผิดชอบของผู้โฆษณา มิได้ดำเนินการโดยคณะกรรมการอาหารและยา

Boehringer Ingelheim



REVOLUTION ACT

16-32 SLICE MULTI-DETECTOR CT

Channel Partner
GE Healthcare

WE WANT TO PROVIDE A MORE INFORMED DIAGNOSIS

PATIENTS ARE COUNTING ON YOU. COUNT ON REVOLUTION ACT TO HELP ENHANCE YOUR REPUTATION FOR CLINICAL EXCELLENCE. IT IS PURPOSELY DESIGNED TO HELP YOU DELIVER HIGHER QUALITY RESULTS WITH MORE CONSISTENCY AND SPEED.

HELP IMPACT PATIENT CARE MORE PROFOUNDLY

YOU'LL CLEARLY SEE MORE WITH THE NEW CLARITY PANEL DETECTOR DESIGN THAT DELIVERS A SPATIAL RESOLUTION OF 18 LP/CM. AND REVOLUTION CT-BASED ELECTRONICS WITH DAS ON DETECTOR (DOD) HELPS LOWER NOISE BY 20% FOR BETTER IMAGE QUALITY.

BE MORE CONFIDENT ON ANATOMICAL DETAILS AND CLINICAL CONFIDENCE

TECHNOLOGIES LIKE ULTRA-KERNEL WITH SUB-MILLIMETER IMAGING GIVE YOU SHARP HIGH RESOLUTION IMAGES TO SEE ANATOMICAL STRUCTURES IN DETAIL AND CLARITY.

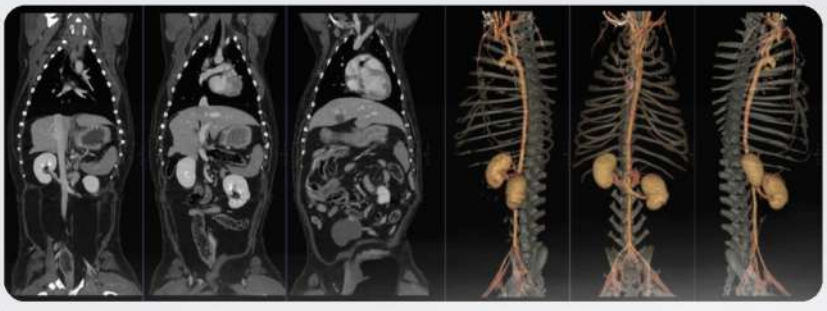

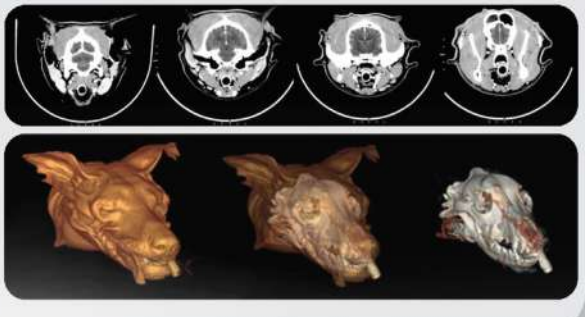

090-902-9229 | J.F.Advance Med | @JF-Vet | JF Advance Med-Vet. | jfadvancemed.vet | www.jfav.co.th

Merge Companion
An Integrative Solution for Pet Care

mindray
animal medical

Vetus 9
Premium Care for Animal







บริษัท เมิร์จ คอมพาเนี่ยน (ประเทศไทย) จำกัด 3300/124 ตึกช้าง อาคาร บี ชั้นที่ 24 ถนนพหลโยธิน
แขวงจอมพล เขตจตุจักร กรุงเทพมหานคร 10900 โทรศัพท์ : 02-9374888

Holiday time
or just a difficult time?



Loud noises | **Travel** | External visitors | Vet visits



Certain situations can be challenging for your pet threatening their emotional wellbeing.

Restore calm with **Zylkene®**, so you can get back to enjoying life together. **Zylkene®** contains alpha-casozepine, a milk peptide of natural origin that is proven to help dogs and cats better manage emotionally challenging situations. Try it today.

Visit www.myhappypet.fr for more information.

Zylkene® Let your care become their calm

vetoquinol ACHIEVE MORE TOGETHER AMCOPET

More Quality of Life. More Healing of Hearts.

Supporting quality of life through
a standardized botanical extract,
inspired by nature
and supported by science.

タベボST
TABEBO-ST
(Tabebuia avellanedae)

Botanical Support for
Better Quality of Life



SUPPORTS IMMUNE HOMEOSTASIS

ANTIOXIDANT

SUPPORTS QUALITY OF LIFE

ANTI-INFLAMMATORY

THAILAND EXCLUSIVE FORMULATION

Specially developed for Thailand,
this exclusive formulation represents
the highest-strength taheebo extract.



"Every day with them is a gift.
TABEBO-ST helps us focus on today,
with hope for more tomorrows."
-A grateful pet parent



PET SUN LIMITED
99/88 Mu 16, Bangkaeo,
Bangphli, Samut Prakan 10540
Tel. 02-182-9299 email: info@petsun.co.th

Pet Sun www.petsun.co.th @petsun

For scientific information, please contact your Technical Sales Representative.

ทางเลือกใหม่!

MAP30

RetroMAD1 PetCare

THE SAME DISEASE.
DIFFERENT OUTCOME.

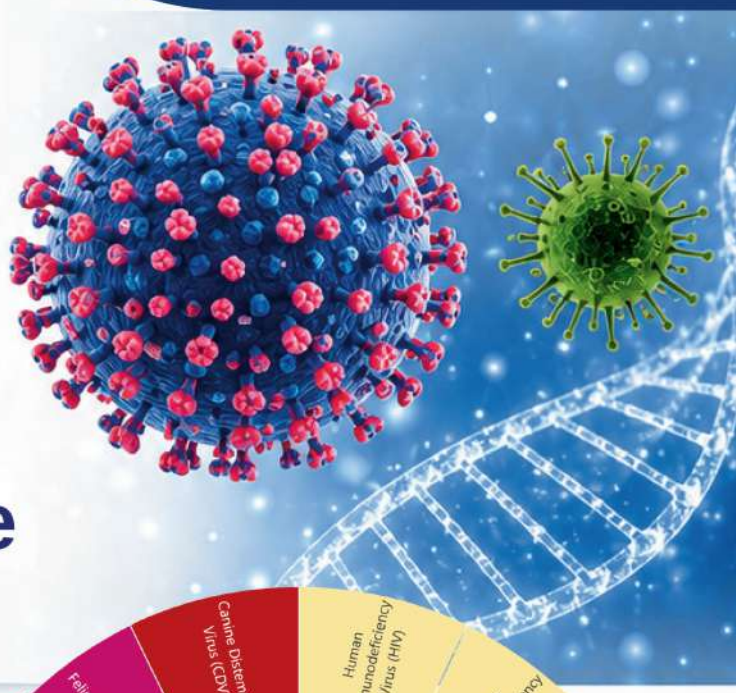

Both cats are FeLV-positive.

Yet their lives can be very different.

IN DOGS AND CATS



ปลอดภัยด้วยสารจากธรรมชาติ

ไม่มีสารเคมีที่เป็นอันตรายต่อสัตว์เลี้ยง

สนับสนุนการทำงานของระบบภูมิคุ้มกัน

ช่วยเสริมสร้างความแข็งแรงจากภายใน



U.S. Patent Publication No. 2013/0336955.A1



PEDEX
PED EX CO.,LTD.
บริษัท เพ็ด เอ็กซ์ จำกัด (สำนักงานใหญ่)
479 ชั้น 1 เมืองทองธานี ถ.บอนด์สตรีท ต.บางพูด อ.ปากเกร็ด จ.นนทบุรี 11120
Line : @pedex

VETERINARY RECOMMENDED

SmartHeart GOLD

SmartHeart Gold
VETERINARY DIET

สมาร์ทฮาร์ท โกลด์ อาหารประกอบการรักษาโรคสำหรับสุนัขและแมว



ให้สัตว์เลี้ยงที่คุณรักมีคุณภาพชีวิตที่ดีและอยู่กับเราให้นานขึ้น

Allow your beloved one to live longer with a good quality of life

สแกนเพื่อดูข้อมูลสินค้า



Laxavet gel

แล็กซาเวท เจล
อาหารเสริมวิตามิน
สำหรับหล่อลื่น
ช่วยป้องกันและแก้ไข
ปัญหาก้อนขน
สำหรับแมว

We take care of your pet
ANI CARE



Methovet gel

เมทโทเวท เจล
อาหารเสริมโปรตีนสำหรับแมว
ช่วยปรับ pH ในปัสสาวะ
ลดการเกิดนิ่ว Struvite และ
Calcium phosphate

O.F.A. Plus | bioveta | K.M.P. BIOTECH | ANI CARE | UNOVETGROUP | BIC CHEMICAL | VETPRIMA VETERINARY NUTRITION | Messi | SensPERT

SAMeVet 90 mg



S-Adenosyl
Methionine (SAMe)

L-Cysteine , L-Glycine
L-Glutamic acid

Film coated technology

ANI CARE

Elanco™

NEPTRA™

Anti-bacterial
Florfenicol

Anti-fungal
Terbinafine hydrochloride

Anti-inflammatory
Mometasone furoate



Just one dose

เลขทะเบียนยา
No. 2F 2/67 (NC)



โปรดอ่านรายละเอียดเพิ่มเติมในเอกสารกำกับยา
ความถูกต้องของโฆษณานี้เป็นความรับผิดชอบของผู้โฆษณา
มิได้ดำเนินการโดยสำนักงานคณะกรรมการอาหารและยา

ใบอนุญาตโฆษณาเลขที่ ขศ.2-3270/2567
PM-TH-24-0226

ใบอนุญาตเลขที่ : ฆศ. 2-6684/2568



Mometamax Ultra

One Dose. Healthy Ears. Healthy Dog.

Confidence

- Single-dose treatment.
- Unique combination of 3 active ingredients
- Preservative free.

Compliance

- For veterinary professional use only.
- No administration struggles at home.
- Correct dosage ensured.

Certainty

- 1 in-clinic administration.
- Simple dosing.
- Maximum clinical signs treatment response seen by 4 to 6 weeks.

3 IN 1

THE UNIQUE, SINGLE DOSE OTITIS EXTERNA TREATMENT

- Multi-use, 20 dose-bottle with 20 syringes provided
- Shelf life 2 months after first use



MOMETAMAX ULTRA ear drops, suspension for dogs. For animal treatment only. To be supplied only on veterinary prescription. **Composition:** Each dose (0.8 ml) contains: Gentamicin sulfate equivalent to 6880 IU gentamicin, Posaconazole 2.08 mg, Mometasone furoate monohydrate equivalent to 1.68 mg mometasone furoate. **Indications:** Treatment of acute otitis externa or acute exacerbation of recurrent otitis externa caused by mixed bacterial and fungal infections with *Staphylococcus pseudintermedius* susceptible to of recurrent otitis externa caused by mixed bacterial and fungal infections with *Staphylococcus pseudintermedius* susceptible to gentamicin and Malassezia pachydermatis susceptible to posaconazole. Contraindications: Do not use in cases of hypersensitivity to the active substances or to any of the excipients, to corticosteroids, to other azole antifungal agents and to other aminoglycosides. Do not use if the eardrum is perforated. Do not use in pregnant or breeding animals. Do not use concurrently with substances known to cause ototoxicity. Do not use in dogs with generalized demodicosis. Special precautions for use: Safety has not been established in dogs <3 months of age or weighing <3 kg. Use with precaution in dogs with suspected or confi rmed endocrine disorder. Dosing: Auricular use. Single treatment. Administration by a veterinarian surgeon or under their close supervision. The maximum clinical response may not be seen until 28 to 42 days after administration. Adverse reactions: No adverse reactions related to treatment were observed in clinical trials. Shelf life: Once open use within 2 months. Special precautions for storage: None. Presentation: Carton box containing 1 bottle, an LDPE adapter and 20 syringes.

โมแมทาแมค อัลตร้า เลขทะเบียนที่ 2F 6/68 (NC)
โปรดอ่านรายละเอียดเพิ่มเติมในเอกสารกำกับยา
ความถูกต้องของโฆษณานี้เป็นความรับผิดชอบของผู้โฆษณายามิได้ดำเนินการโดยสำนักงานคณะกรรมการอาหารและยา

© 2025 Intervet International B.V., also known as MSD Animal Health. All rights reserved.

MSD Animal Health

VetriMax®
ANIMAL HEALTH

VETERINARY FUNCTIONAL CAT TREATS



ดูแล
สุขภาพไต



ช่วยขับและ
ลดก้อนขน



ดูแล
ระบบเลือด



ดูแลระบบ
ทางเดินปัสสาวะ



บำรุงผิวหนัง
และเส้นขน



เสริมสร้าง
ภูมิคุ้มกัน



สูตรเฉพาะ
เพื่อสุขภาพแมวที่ดี
ในทุกวัน

สนใจรายละเอียด

LINE

Vetrimax Vetrimax_official Vetrimax_official

Rehabilitation & Orthopedics

PMS Emfield Pro

High Intensity Electromagnetic Therapy



- Pain & Inflammation Relief
- Improved Circulation & Muscle Function
- Neurological & Mobility Enhancement

Cryo 7

Cryotherapy



- Cryotherapy with -30°C air
- Pain & Inflammation Relief
- Mobility Enhancement

Sono One

Ultrasound therapy



- Muscle Relaxation
- Tissue & Joint Recovery
- Portable & Lightweight

M-VET

MLS® Laser Therapy : 270 W



- Inflammation & Wounds healing
- Musculoskeletal rehabilitation
- Painless & safe treatment

Mphi VET Orange

MLS® Laser Therapy : 75 W



- Inflammation & Wounds healing
- Musculoskeletal rehabilitation
- Painless & safe treatment

Laser Safety Glasses



- Laser Protection
- Clear Vision
- Lightweight & Comfortable

PMT Qs VET

Magnetotherapy



- Tissue and bone repair
- Neuromuscular recovery
- Vascular regeneration

Piezo VET

Focus Shockwave



- Tissue regeneration & healing
- Breaking down abnormal tissue
- Pain relief & Functional restoration

Sonopuls 492

Ultrasound therapy & Electrotherapy



- Promotes tissue repairing
- Muscle Stimulation
- Ultrasound & Electrotherapy 1 Device

Able



- 1.0/1.2 ALP Kit
- 1.5/2.0 ALP Kit
- 2.4/2.7 ALP Kit
- 3.5 ALP Kit
- Titanium
- Plate & Screw
- Reliable Bone Stabilization

MEDINAUT MAX



- Li-Ion battery
- Various attachments can be used
- Speed: 0~1,200 rpm (Drill), 12,000 cpm (Saw)

Rocktape

Kinesiology Tape for Animals



- Supports muscles & joints
- Improves blood circulation
- Improves mobility

Underwater Treadmill





- Low-impact exercise
- Muscle strengthening
- Weight management

SPECIFICATION	SIMPLE MEDIUM	MEDIUM LARGE	LARGE
SIZE	151 × 69 × 95 cm	152 × 78 × 110 cm	168 × 90 × 125 cm
CONTROL PANEL	LCD Color Screen	LCD Color Screen	LCD Color Screen
RUNNING BELT AREA	910 × 390 mm	1,340 × 415 mm	1,410 × 510 mm
LOAD	<30 kg	<70 kg	<100 kg
WATERPROOF CAMERA	1 Piece	4 Pieces	6 Pieces
TEMPERATURE CONTROL	Yes	Yes	Yes
SLOPE ADJUSTMENT	0–10 Level	0–10 Level	0–10 Level
TREADMILL SPEED	0.2–6 km/hr	0.2–6 km/hr	0.2–6 km/hr

จัดจำหน่ายโดย : บริษัท อินโนเวชั่น ฟอร์ เบทเทอร์ ไลฟ์ จำกัด
37/50 ซ.ลาดพร้าว 124 (สวัสดิการ) แขวงพลับพลา เขตวังทองหลาง กทม. 10310
Line ID : @iblvet

BETAGRO

PREMIUM PET FOOD

Perfecta

โภชนาการรักษาโรค
คุณภาพระดับสากล



หลักพื้นฐานเกี่ยวกับการจัดการภาวะกระดูกขากรรไกรหัก

สุรสิทธิ์ เทวาประสิทธิ์ชัย[1*]

บทคัดย่อ

ภาวะกระดูกขากรรไกรหักเป็นการบาดเจ็บที่พบบ่อยในสัตว์เลี้ยงโดยเฉพาะจากอุบัติเหตุ การกัดกัน หรือการตกจากที่สูง การจัดการที่เหมาะสมจำเป็นต้องอาศัยการประเมินอย่างเป็นระบบ เริ่มจากการซักประวัติ การตรวจร่างกาย การประเมินเสถียรภาพของสัตว์ป่วย และการถ่ายภาพรังสีเพื่อระบุตำแหน่ง ลักษณะ และความรุนแรงของรอยหัก หลักการรักษาพื้นฐานประกอบด้วยการฟื้นฟูการสบฟันให้ใกล้เคียงปกติ การทำให้รอยหักมีความแข็งแรงเพียงพอ การรักษาเนื้อเยื่ออ่อนและฟันให้มีชีวิต การควบคุมการติดเชื้อ และการดูแลโภชนาการหลังการรักษา วิธีการยึดตรึงอาจเป็นแบบอนุรักษ์นิยมหรือแบบผ่าตัด เช่น การใช้แผ่นดามและสกรู การมัดลวดและการใส่โครงยึดภายนอก การเลือกชนิดของอุปกรณ์ขึ้นกับตำแหน่งของรอยหักและสภาพของกระดูก การติดตามผลและการดูแลหลังการรักษามีความสำคัญต่อการหายของกระดูกและการกลับมาทำงานของขากรรไกร ทั้งนี้เป้าหมายในการรักษาคือการคืนคุณภาพชีวิตและการใช้งานของช่องปากให้กลับมาได้อย่างปกติ

***คำสำคัญ**: กระดูกขากรรไกรหัก การทำงานของขากรรไกร ช่องปาก สัตว์เลี้ยง*

[1]สาขาวิชาสัตวแพทยศาสตร์ คณะสัตวแพทยศาสตร์ มหาวิทยาลัยสงขลานครินทร์

[*] **ผู้รับผิดชอบบทความ email address:** surasit.t@psu.ac.th

บทนำ

การบาดเจ็บหรือกระทบกระแทกที่บริเวณศีรษะอาจส่งผลให้เกิดการหักของกะโหลกส่วนบน (Calvaria) กระดูกขากรรไกรบน (Maxilla) กระดูกขากรรไกรล่าง (Mandible) และฟัน หรืออาจเกิดร่วมกันหลายตำแหน่ง การแตกหักของกระดูกบริเวณขากรรไกรและใบหน้ามีความท้าทายในการรักษาเป็นอย่างยิ่ง เนื่องจากมักพบว่าเป็นแผลเปิดและมีการบาดเจ็บของเนื้อเยื่ออ่อนร่วมด้วย เช่น เยื่อบุช่องปาก ดวงตา โพรงจมูก และลิ้น การบาดเจ็บของฟันและกระดูกเบ้าฟัน (Dentoalveolar injuries) พบได้ค่อนข้างบ่อย และจำเป็นต้องมีการประเมินสภาพฟันอย่างละเอียด วัตถุประสงค์ของการรักษาจึงไม่ควรมุ่งเพียงการยึดตรึงกระดูกหักเท่านั้น แต่จำเป็นต้องดูแลเนื้อเยื่ออ่อนและฟันควบคู่กันไปด้วย

กระดูกหักบริเวณใบหน้า ซึ่งรวมส่วนที่เป็นกระดูกขากรรไกร สามารถรอได้ จนสัตว์มีภาวะทางคลินิกคงที่ อย่างไรก็ตาม หากการหักของกระดูกขากรรไกรที่มีการอุดกั้นทางเดินหายใจถือว่าเป็นภาวะฉุกเฉินที่ต้องทำการแก้ไขอย่างเร่งด่วน การให้ยาระงับปวดและป้องกันการบาดเจ็บต่อเนื้อเยื่ออ่อนเพิ่มเติม ควรทำการยึดตรึงกระดูกหักตั้งแต่ช่วงระยะเริ่มต้น เมื่อชิ้นส่วนของกระดูกที่หักไปอุดกั้นทางเดินหายใจ กดเบียดสมองหรือลูกตา หรือทำให้ไม่สามารถรับประทานอาหารและดื่มน้ำได้อย่างปกติ

ตำแหน่งและลักษณะของกระดูกขากรรไกรที่แตกหักสามารถประเมินได้จากการตรวจร่างกาย อย่างไรก็ตามควรทำการตรวจทางภาพวินิจฉัยเสมอ เพื่อช่วยในการระบุตำแหน่งของการแตกหักที่เกิดขึ้นร่วมกัน การเคลื่อนหลุดของข้อต่อขากรรไกร (Temporomandibular joint; TMJ) และการบาดเจ็บของฟันและกระดูกเบ้าฟัน การประเมินภาพเอ็กซเรย์ของกระดูกบริเวณนี้มีความซับซ้อน เนื่องจากมีการซ้อนทับของโครงสร้างต่างๆ และยังมีความหลากหลายของรูปร่างและขนาดกะโหลกศีรษะระหว่างสายพันธุ์ในสุนัข การจัดท่าผู้ป่วยอย่างถูกต้องมีความสำคัญอย่างยิ่งในการวินิจฉัย และเพื่อใช้ประโยชน์จากความสมมาตรสองข้างของกะโหลกศีรษะและกระดูกขากรรไกรล่างในการช่วยประเมินความผิดปกติที่เกิดขึ้น

ในการถ่ายภาพเอ็กซเรย์ติดตามผลเพื่อประเมินการสมานกันของกระดูกที่หัก มักพบการเกิดการเชื่อมกันของกระดูกภายนอกหรือแคลลัสน้อยกว่าที่เห็นในการสมานกันของกระดูกที่รับน้ำหนัก โดยเฉพาะอย่างยิ่งในกรณีที่มีการหักของกระดูกแข็งที่บาง เช่น กระดูกขากรรไกรบนและกะโหลกศีรษะส่วนบน ท่าพื้นฐานของการเอ็กซเรย์มาตรฐานควรประกอบด้วยภาพด้านข้าง และภาพด้านบน–ล่าง (Dorsoventral) หรือด้านล่าง–บน (Ventrodorsal) นอกจากนี้ควรถ่ายภาพมุมเฉียงของข้อต่อขากรรไกรทั้งสองข้างเมื่อสงสัยว่ามีการแตกหักหรือการเคลื่อนหลุดของข้อต่อใดข้อต่อหนึ่ง อาจจำเป็นต้องใช้มุมถ่ายพิเศษ และการใช้ฟิล์มเอ็กซเรย์ในช่องปาก เพื่อให้สามารถเห็นโครงสร้างแต่ละส่วนได้ชัดเจน

การตรวจเอ็กซเรย์คอมพิวเตอร์ (Computed Tomography; CT) มีประสิทธิภาพเหนือกว่าการถ่ายภาพเอ็กซเรย์ธรรมดาในการระบุและประเมินการบาดเจ็บจากอุบัติเหตุบริเวณขากรรไกรและใบหน้า พบว่าสัตว์ที่มีการบาดเจ็บบริเวณขากรรไกรและใบหน้า การตรวจเอ็กซเรย์คอมพิวเตอร์กะโหลกศีรษะแสดงให้เห็นการบาดเจ็บมากกว่าการถ่ายภาพเอ็กซเรย์แบบทั่วไปถึงร้อยละ 60 ในสุนัข และร้อยละ 100 ในแมว โดยเอ็กซเรย์คอมพิวเตอร์ มีประโยชน์อย่างยิ่งในการประเมินการแตกหักของกระดูกขากรรไกรล่างและกระดูกขากรรไกรบนส่วนด้านหลัง

หลักการรักษากระดูกขากรรไกรและใบหน้าที่แตกหัก

บริเวณส่วนบนประมาณสองในสามของกระดูกขากรรไกรล่างเป็นบริเวณของรากฟัน ส่วนหนึ่งในสามด้านล่างประกอบด้วย Mandibular canal ซึ่งมี Inferior alveolar nerve และหลอดเลือดอยู่ภายในกระดูกขากรรไกรล่างมีรูเปิดด้านหลังค่อนไปทางด้านใน ได้แก่ Mandibular foramen และ Mental foramens จำนวนสองหรือสามรูบริเวณด้านหน้าค่อนไปทางด้านข้าง โดยรูที่มีขนาดใหญ่ที่สุดคือ Middle mental foramen จะอยู่ด้านล่างของผนังกั้นระหว่างฟันกระดูกขากรรไกรน้อย (Premolars) ซี่ที่หนึ่งและซี่ที่สอง หลอดเลือดแดง Inferior alveolar artery และแขนงของหลอดเลือดนี้เป็นแหล่งเลือดเพียงแหล่งเดียวที่ไปเลี้ยงกระดูกเบ้าฟัน (Alveolar bone) Periodontal ligament และฟัน เมื่อมีการตัดกระดูกขากรรไกรล่าง เลือดที่ไปเลี้ยงชิ้นส่วนด้านหน้าจะถูกตัดขาด และจะตามมาด้วยการเกิดแหล่งเลือดเลี้ยงนอกกระดูกชั่วคราวผ่านการยึดติดของเนื้อเยื่ออ่อน ดังนั้นการมีชีวิตของกระดูกและการสมานของกระดูกหักในระยะแรกจึงขึ้นอยู่กับความสมบูรณ์ของเนื้อเยื่ออ่อนบริเวณขากรรไกรด้านหน้า

สัตว์ป่วยที่มีการหักของกระดูกขากรรไกรจำเป็นต้องได้รับการวางยาสลบเพื่อให้สามารถตรวจร่างกายและประเมินภาพเอ็กซเรย์ของการบาดเจ็บได้อย่างครบถ้วน ควรวางยาสลบสัตว์ทันทีที่สัตว์มีสภาพร่างกายที่พร้อมหลังจากประเมินและให้การรักษาการบาดเจ็บอื่นๆ ที่เกิดขึ้นร่วมกันแล้ว อาจใช้ยาฉีดเพื่อให้สามารถตรวจช่องปากหรือใส่สายรัดปากได้ แต่สำหรับหัตถการที่ใช้เวลานาน ควรใช้ดมยาสลบผ่านท่อช่วยหายใจ บางครั้งท่อช่วยหายใจที่ใส่ตามตำแหน่งปกติอาจขัดขวางการทำหัตถการในช่องปาก และทำให้ไม่สามารถปิดปากเพื่อตรวจสอบการจัดกระดูกให้เข้าที่โดยการสบฟันได้ ดังนั้นควรพิจารณาการใส่ท่อช่วยหายใจผ่านทางคอหอย (Pharyngostomy) หรือการเจาะคอ (Tracheostomy) เมื่อต้องทำการยึดตรึงกระดูกหักของขากรรไกรบนหรือขากรรไกรล่างที่เป็นทั้งสองข้าง การแตกของกระดูกหลายชิ้น หรือมีหลายตำแหน่ง ควรใส่สายให้อาหารในผู้ป่วยที่มีการบาดเจ็บรุนแรงบริเวณขากรรไกรและใบหน้า หรือในกรณีที่เทคนิคการยึดตรึงมีแนวโน้มจะขัดขวางการทำหน้าที่ของขากรรไกรในระหว่างการสมานของกระดูก

เป้าหมายสำคัญในการผ่าตัดซ่อมแซมกระดูกหัก ได้แก่

1. หลีกเลี่ยงการบาดเจ็บจากหัตถการต่อฟัน โครงสร้างของเส้นประสาทและหลอดเลือดที่เกี่ยวข้อง

ไม่ควรวางอุปกรณ์ยึดตรึงใดๆ ลงในหรือใกล้กับโพรงประสาทฟัน (Pulp) หรือเนื้อฟัน (Dentine) ของรากฟัน รวมถึงฟันที่ยังไม่ขึ้นในสัตว์อายุน้อย และควรหลีกเลี่ยง Mandibular canal และรูเปิดของ Mandibular canal หากเป็นไปได้

2. พิจารณาการถอนฟันที่มีโรคหรือแตกหักที่อยู่ในแนวกระดูกหัก

หากมีการแตกหักของกระดูกผ่านเบ้าฟัน เนื่องจากโรคปริทันต์ หรือ กรณีที่เบ้าฟันเป็นตำแหน่งรับแรงกระทำสูง การถอนฟันที่อยู่ในแนวกระดูกหักควรทำเฉพาะในกรณีที่มีโรคปริทันต์รุนแรง หรือเมื่อรากฟันแตกหักหรือโยกที่ไม่สามารถยึดตรึงได้ ฟันที่มีการแตกหักของตัวฟัน (Crown) ที่ลุกลามถึงรากฟันอาจยังสามารถรักษาฟันไว้ได้ แต่จำเป็นต้องรักษารากฟันหรือถอนในภายหลัง การขัดขวางเลือดที่ไปเลี้ยงฟันตามแนวกระดูกหักอาจทำให้เกิดการอักเสบของเนื้อเยื่อในโพรงประสาทฟัน และนำไปสู่การเกิดฝีบริเวณปลายรากฟัน ดังนั้นฟันเหล่านี้ควรได้รับการติดตามอย่างใกล้ชิดหลังผ่าตัด และหากเกิดภาวะแทรกซ้อนดังกล่าวควรให้การรักษาอย่างเหมาะสม

3. ฟื้นฟูการสบฟันให้ถูกต้อง

การฟื้นฟูการสบฟันและการทำงานของขากรรไกรให้กลับสู่สภาพปกติหรือใกล้เคียงก่อนบาดเจ็บเป็นสิ่งสำคัญที่สุด ความคลาดเคลื่อนเล็กน้อยที่อาจยอมรับได้ในกระดูกแขนขา แต่ไม่สามารถยอมรับได้ในกระดูกขากรรไกรบนหรือขากรรไกรล่าง ในสุนัขที่มีรูปแบบฟันปกติ การสบฟันที่ถูกต้องจะเกิดขึ้นเมื่อฟันเขี้ยวล่างอยู่กึ่งกลางช่องว่างระหว่างฟันตัดข้างบนกับฟันเขี้ยวบน และปลายยอดฟันกระดูกขากรรไกรน้อยซี่ที่สี่ของขากรรไกรล่างอยู่ระหว่างฟันกระดูกขากรรไกรน้อยซี่ที่สามและสี่ของขากรรไกรบน ภาวะสบฟันผิดปกติจะนำไปสู่ภาวะแทรกซ้อน เช่น การสมานกันของกระดูกหักล่าช้า การเคี้ยวอาหารบกพร่อง การสึกของฟันผิดปกติ การสะสมของคราบหินปูน โรคปริทันต์ และโรคเสื่อมของข้อต่อขากรรไกร

แรงดึงหลักที่กระทำต่อกระดูกขากรรไกรล่างมาจากกล้ามเนื้อในกลุ่มเคี้ยวอาหาร ได้แก่ Temporalis muscle Masseter muscle และ Pterygoid muscle ทั้งด้านในและด้านนอก ซึ่งเมื่อทำงานร่วมกันจะทำให้ขากรรไกรปิด ในสุนัขกล้ามเนื้อเหล่านี้มีความแข็งแรงมากและสามารถสร้างแรงได้สูง กล้ามเนื้อเพียงมัดเดียวที่ทำหน้าที่เปิดขากรรไกร คือ Digastricus muscle ซึ่งมีความแข็งแรงค่อนข้างน้อย และยึดเกาะอยู่ที่ด้านล่างของกลางกระดูกขากรรไกรล่าง

ชีวกลศาสตร์ของแรงหลักที่กระทำต่อกระดูกขากรรไกรล่างระหว่างการเคี้ยวอาหาร คือ แรงงอ (Bending force) ซึ่งก่อให้เกิดความเค้นดึงสูงสุดที่ด้านในช่องปากหรือบริเวณกระดูกเบ้าฟันของขากรรไกรล่าง ดังนั้นชิ้นกระดูกด้านหน้าของกระดูกขากรรไกรล่างที่แตกหักจึงมีแนวโน้มเคลื่อนที่ไปทางด้านหลังและด้านล่าง ส่วนแรงเฉือน แรงหมุน และแรงกดมีความสำคัญน้อยกว่ามากโดยเฉพาะอย่างยิ่งเมื่อการแตกหักเกิดขึ้นเพียงข้างเดียว เพื่อใช้ประโยชน์จากหลักการของแถบแรงตึง (Tension band principle) ควรพิจารณาวางอุปกรณ์ยึดตรึงบริเวณขอบกระดูกเบ้าฟันเป็นหลัก เว้นแต่จะมีความเสี่ยงต่อการทำลายรากฟันและโครงสร้างของเส้นประสาทและหลอดเลือดใน Mandibular canal ของขากรรไกรล่าง สำหรับการแตกหักของกระดูกขากรรไกรล่างแบบง่าย (Simple fracture) แนวของรอยแตกจะมีผลต่อความมั่นคงตามธรรมชาติของกระดูกหัก และควรนำมาพิจารณาในการเลือกวิธีการยึดตรึง รอยแตกที่พาดจากด้านหลังส่วนบนไปยังด้านหน้าส่วนล่าง หรือจาก Dorsocaudal ไป Rostroventral จะได้เปรียบทางชีวกลศาสตร์ เนื่องจากแรงจากกล้ามเนื้อจะช่วยกดผิวกระดูกที่แตกให้ชิดกัน ทำให้มีความมั่นคงมากกว่ารูปแบบรอยแตกอื่นๆ

การกระจายแรงที่กระทำต่อกระดูกขากรรไกรบนแตกต่างจากกระดูกขากรรไกรล่าง และโดยทั่วไปกระดูกขากรรไกรบนได้รับความเค้นน้อยกว่ากระดูกขากรรไกรล่าง เนื่องจากกระดูกขากรรไกรบนยึดติดกับส่วนอื่นของศีรษะผ่านบริเวณกระดูกที่หนาตัวขึ้น หรือที่เรียกว่า Buttress ซึ่งทำหน้าที่ในการพยุงแนวฟันและถ่ายแรงสบฟันไปยังฐานกะโหลกศีรษะ Buttress หลักมีอยู่สามตำแหน่ง ได้แก่ Medial nasomaxillary buttess Lateral zygomatico-maxillary buttress และ Caudal pterygomaxillary buttress

หลังเกิดการแตกหัก การสร้างซ่อมแซม Buttress ด้านข้างและด้านในเพียงอย่างเดียวก็เพียงพอที่จะทำให้เกิดความมั่นคงและการจัดแนวให้กลับคืนมาได้ โดยจะทำการซ่อมแซม Buttess ด้านข้างก่อน การแตกหักที่ไม่เกี่ยวข้องกับ Buttress อาจได้ประโยชน์จากการยึดตรึงในบางกรณี เช่น เมื่อส่งผลเสียต่อโครงสร้างภายนอก หรือทำให้การพยุงฟันตัดบกพร่อง

ชนิดของกระดูกขากรรไกรล่างที่แตกหักเกือบทั้งหมดเป็นการหักของกระดูกแบบเปิด (Open fractures) เนื่องจากเหงือกยึดติดกับกระดูกขา

กรรไกรล่างอย่างแน่นหนา การใช้ยาปฏิชีวนะชนิดครอบคลุมเชื้อวงกว้าง (Broad spectrum) ในการผ่าตัดมีความสัมพันธ์กับการลดอุบัติการณ์ของการเกิดภาวะแทรกซ้อนในกระดูกขากรรไกรล่างแตกหักแบบเปิดในสุนัข อย่างไรก็ตามควรจำกัดการให้ยาปฏิชีวนะเพื่อป้องกันการติดเชื้อไว้ไม่เกิน 24 ชั่วโมง เนื่องจากการให้ยานานกว่านั้นไม่ได้ช่วยลดอัตราการติดเชื้อ แต่เพิ่มความเสี่ยงต่อผลข้างเคียงและการดื้อยา

ยาฆ่าเชื้อ เช่น Cefalexin หรือ Amoxicillin/clavulanate จัดเป็นยาฆ่าเชื้อที่เหมาะสมในบริเวณช่องปาก (Daley and Brizuela, 2026) สัตว์ที่มีโรคปริทันต์รุนแรงอาจเพิ่มยา Clindamycin หรือ Metronidazole เนื่องจากยาทั้งสองชนิดมีประสิทธิภาพต่อเชื้อแบคทีเรียที่ไม่ใช้ออกซิเจนที่เกี่ยวข้องกับภาวะดังกล่าว (Bhagania et al., 2018) อย่างไรก็ตาม Clindamycin ไม่แนะนำให้ใช้เพื่อการป้องกัน (Prophylaxis) ในทางทันตกรรมและศัลยกรรมช่องปากเนื่องจากมีความเสี่ยงต่อการเกิดเชื้อ C. difficile สูงในมนุษย์และควรเก็บไว้ใช้เฉพาะในกรณีที่มีการติดเชื้อรุนแรงหรือมีโรคปริทันต์ร่วมด้วยเท่านั้น

เทคนิคในการจัดการกระดูกขากรรไกรและใบหน้าที่แตกหัก

เทคนิคหลักที่ใช้ในการรักษากระดูกขากรรไกรและใบหน้าที่แตกหักสามารถแบ่งออกได้เป็น 3 วิธี ได้แก่

1. ***การรักษาแบบปิดหรือรุกล้ำน้อย***
2. ***การรักษาแบบเปิด/ผ่าตัด***
3. ***มาตรการสุดท้าย*** *(Salvage procedures)*

1. การรักษากระดูกขากรรไกรและใบหน้าที่แตกหักแบบปิดหรือรุกล้ำน้อย (Minimally invasive technique)

วิธีการแก้ไขความผิดปกติหรือหักของกระดูกขากรรไกรแบบรุกล้ำน้อย มีวิธีการดังต่อไปนี้

1.1 การพันเทปรอบปากพยุงจากภายนอก *(External coaptation of the muzzle)*

1.2 การร้อยลวดระหว่างแนวฟัน *(Interarcade wiring)*

1.3 การยึดตรึงกระดูกขากรรไกรบน–ล่างด้วยโครงโลหะยึดภายนอก *(Maxilloman dibular external skeletal fixation)*

1.4 การยึดอะคริลิกระหว่างฟันเขี้ยว *(Intercanine acrylic bonding)*

1.5 การเย็บย้อนผ่านริมฝีปากโดยใช้กระดุม *(Labial reverse suture through buttons)*

เทคนิคทั้งหมดในกลุ่มนี้จัดเป็นการยึดตรึงกระดูกแบบชีวภาพ (Biological osteosynthesis) ซึ่งอาศัยการปิดปากหรือปิดปากเพียงบางส่วน การจัดกระดูกให้เข้าที่และการทำให้กระดูกมั่นคงทำได้โดยอาศัยการจัดการสบฟันให้ถูกต้อง ผ่านการประสานของฟันในแนวโค้งฟันบนและล่าง

หากเป็นไปได้ ควรเว้นช่องว่างระหว่างฟันตัดบนและล่าง (ประมาณ 5–20 มิลลิเมตร ขึ้นอยู่กับขนาดของสัตว์ป่วย) เพื่อให้สัตว์สามารถเลียกินอาหารกึ่งเหลวได้ ในสัตว์ป่วยบางรายการคงการสบฟันที่ถูกต้องจำเป็นต้องปิดขากรรไกรสนิทโดยไม่เหลือช่องว่าง ซึ่งในกรณีดังกล่าวจำเป็นต้องให้อาหารผ่านท่อให้อาหาร

ข้อเสียของวิธีการปิดปากทั้งหมด ได้แก่

- รบกวนการเคี้ยวอาหารตามปกติ
- ให้ความมั่นคงน้อยกว่าการผ่าตัดจัดกระดูกแบบเปิดที่เหมาะสม

- การกลับไปกินและดื่มได้ตามปกติล่าช้า
- มีความเสี่ยงต่อการเกิดภาวะลมแดดเนื่องจากรบกวนการหอบระบายความร้อน
- มีความเสี่ยงต่อการเกิดปอดอักเสบจากการสำลัก หากสัตว์มีการสำรอกหรืออาเจียน
- เหมาะสมน้อยในแมว และไม่ควรใช้ในสุนัขพันธุ์หน้าสั้น (Brachycephalic dogs) เนื่องจากรบกวนการหายใจ
- การตรึงขากรรไกรเป็นระยะเวลาหนึ่งอาจทำให้เนื้อเยื่ออ่อนหดรั้ง และลดการเคลื่อนไหวของข้อต่อขากรรไกร

1.1 การพันเทปรอบปากพยุงจากภายนอก (External coaptation of the muzzle)

ข้อบ่งชี้ในการใช้การพันเทปรอบปากพยุงจากภายนอก ได้แก่

- กระดูกขากรรไกรล่างและขากรรไกรบนแตกหักที่มีความมั่นคงและมีการเคลื่อนที่ได้น้อย
- การแตกหักในสัตว์อายุน้อย (< 6 เดือน) โดยที่การสบฟันยังดี
- การแตกหักแบบร้าวหรือแตกไม่สมบูรณ์ (Greenstick) ทั้งแบบข้างเดียวหรือสองข้าง
- การแตกหักของกระดูกบางด้านหลังของกระดูกขากรรไกรล่าง (Ramus) ที่เคลื่อนตัวน้อย รวมถึงบริเวณส่วนปลายข้อขากรรไกรล่าง (Condyloid process)
- การแตกหักที่เกิดจากโรคปริทันต์ ซึ่งมีปริมาณกระดูกไม่เพียงพอสำหรับการใส่อุปกรณ์ยึดตรึง
- ใช้เป็นวิธีการยึดตรึงชั่วคราวก่อนการซ่อมแซมขั้นสุดท้าย
- ใช้ร่วมเป็นวิธีเสริมกับเทคนิคการยึดตรึงอื่น ๆ

การให้แรงพยุงภายนอกโดยใช้การพันเทปรอบปากพยุงจากภายนอกที่ทำจากเทปกาว หรือไนลอนที่มีจำหน่ายทั่วไป เป็นวิธีที่ใช้งานได้จริง ราคาถูก และไม่รุกล้ำ สำหรับการจัดการกระดูกขากรรไกรแตกหักในสัตว์ป่วยที่เลือกมาอย่างเหมาะสม ก่อนใส่เทปเหนียวควรต้องยืนยันให้แน่ใจว่าสัตว์สามารถหายใจทางจมูกได้ตามปกติ แม้วิธีนี้จะใช้กันอย่างแพร่หลาย แต่ก็มีข้อจำกัดบางประการ ซึ่งคล้ายกับการดามพยุงของกระดูกแขนขาภายนอก ได้แก่

- ต้องอาศัยเจ้าของในการดูแลรักษาความสะอาดเป็นประจำทุกวัน
- อาจเกิดผิวหนังอักเสบใต้เทปเหนียว
- ผู้ป่วยบางรายอาจไม่ทนต่อการใส่พันเทปรอบปาก

1.2 การร้อยลวดระหว่างแนวฟัน (Interarcade wiring)

การคงการสบฟันจะขึ้นอยู่กับตำแหน่งของกระดูกหัก สามารถทำได้โดยการวางลวดระหว่างแนวฟันในตำแหน่งต่างๆ ได้แก่ พันรอบฟันตัด เจาะรูที่สันกระดูกเบ้าฟันด้านหลังของฟันเขี้ยว หรือวางลวดระหว่างรากฟันกระดูกขากรรไกรน้อยซี่ที่สี่ของขากรรไกรบนกับรากฟันกระดูกขากรรไกรใหญ่ซี่ที่หนึ่งของขากรรไกรล่างทั้งสองข้าง เทคนิคนี้ในปัจจุบันถูกแทนที่ด้วยวิธีการอื่นๆ ในการปิดปาก และจึงไม่ค่อยถูกนำมาใช้

1.3 การยึดตรึงกระดูกขากรรไกรบน–ล่างด้วยโครงโลหะยึดภายนอก (Maxillomandibular external skeletal fixation)

เทคนิคนี้ทำโดยใส่แกนโลหะหรือเส้นแกนโลหะขนาดเล็ก (Kirschner wires) จำนวนแตกต่างกันไป บริเวณด้านข้างของกระดูกขากรรไกรบนและกระดูกขากรรไกรล่าง แล้วเชื่อมต่อกันด้วยยางยืด

หรือแท่งเชื่อมด้วย Epoxy putty วิธีนี้อาจมีประโยชน์มากที่สุดในแมวที่มีการแตกหักของกระดูกขากรรไกรล่างส่วนด้านหลัง ภาวะแทรกซ้อนที่อาจพบได้ ได้แก่ การบาดเจ็บต่อรากฟันในระหว่างการใส่แกนโลหะ และการติดเชื้อบริเวณทางผ่านของแกนโลหะ

1.4 การยึดอะคริลิกระหว่างฟันเขี้ยว (Intercanine acrylic bonding)

การยึดอะคริลิกระหว่างฟันเขี้ยว เป็นวิธีการยึดตรึงระหว่างแนวฟัน (Interarcade fixation) วิธีหนึ่ง ซึ่งถูกนำมาใช้ในการรักษากระดูกขากรรไกรล่างแตกหักในสุนัขและแมวเกือบทุกชนิด ยกเว้นการแตกหักบริเวณรอยเชื่อมต่อของขากรรไกร (Mandibular symphysis) หรือการแตกหักที่อยู่ด้านหน้ามาก (Rostral fracture) เทคนิคนี้เหมาะสมที่สุดเมื่อใช้ในแมวและสุนัขขนาดเล็กมากที่มีการแตกหักของกระดูกขากรรไกรล่างส่วนด้านหลัง และมีฟันเขี้ยวครบทั้งสี่ซี่ โดยเฉพาะในกรณีที่ไม่สามารถใช้วิธีการยึดตรึงที่รุกล้ำมากกว่านี้ได้ (ภาพที่ 1)

เมื่อเปรียบเทียบวิธีนี้กับการยึดตรึงกระดูกขากรรไกรบน–ล่างด้วยโครงยึดภายนอก (external skeletal fixation; ESF) วิธีนี้ไม่มีความเสี่ยงต่อการก่อให้เกิดการบาดเจ็บจากหัตถการต่อฟันและโครงสร้างปริทันต์อื่นๆ อย่างไรก็ตามความมั่นคงของการยึดตรึงอาจน้อยกว่า



ภาพที่ 1 *แสดงการยึดติดด้วยอะคริลิกระหว่างฟันเขี้ยว โดยจะเว้นปากให้อ้าไว้บางส่วน เพื่อให้สามารถรับประทานอาหารเหลวได้ (ที่มา : Gemmill and Clements, 2016)*

1.5 การเย็บย้อนผ่านริมฝีปากโดยใช้กระดุม (Labial reverse suture through buttons)

วิธีการดังกล่าวเป็นวิธีการที่ลุกล้ำน้อย ซึ่งใช้เป็นหลักในการรักษาภาวะกระดูกขากรรไกรล่างส่วนท้ายหัก (Caudal mandibular fractures) รวมถึงภาวะข้อต่อขากรรไกรเคลื่อนหรือแตกหัก (Temporomandibular joint luxation/fractures) ในสัตว์ขนาดเล็กโดยเฉพาะแมว เทคนิคนี้มีหลักการคือ การเย็บแบบ mattress จะวางไว้ที่แนวกึ่งกลางของริมฝีปากล่าง แล้วสอดไหมผ่านใต้ผิวหนังเข้าสู่ช่องปากทั้งสองด้านของกระดูกขากรรไกรล่าง จากนั้นไหมจะผ่านภายในช่องปากด้านหน้าของฟันเขี้ยว แล้วสอดผ่านใต้ผิวหนังออกมาที่ผิวหนังทั้งสองด้านของกระดูกขากรรไกรบน การเย็บจะร้อยผ่านกระดุมเพื่อช่วยกระจายแรงกด (ภาพที่ 2) อย่างไรก็ตามวิธีนี้ไม่สามารถให้การยึดตรึงกระดูกหักที่แข็งแรงได้ และอาจพบภาวะแทรกซ้อนจากเนื้อเยื่ออ่อนได้

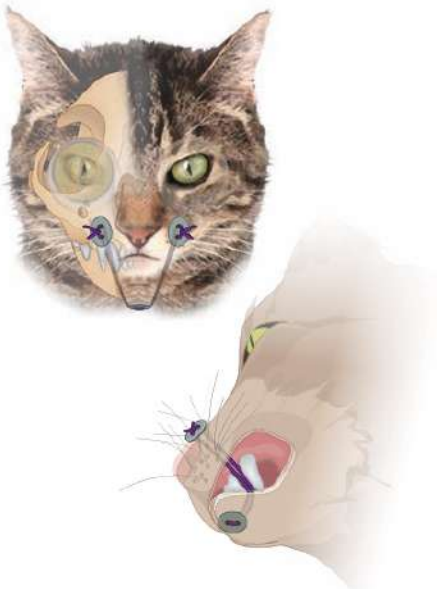

ภาพที่ 2 *แสดงการเย็บย้อนผ่านริมฝีปากโดยใช้กระดุม (ที่มา : Gemmill and Clements, 2016)*

การร้อยลวดระหว่างฟัน และการดามด้วยอะคริลิกระหว่างฟัน (Interdental wiring and Intraoral acrylic splinting)

การร้อยลวดระหว่างฟันเป็นเทคนิคที่ใช้กันอย่างแพร่หลายในการรักษากระดูกขากรรไกรหักในมนุษย์ และได้ถูกดัดแปลงมาใช้ในสุนัข โดยอาจใช้เป็นวิธีหลักเพียงอย่างเดียวสำหรับการแตกหักของกระดูกขากรรไกรบน และการแตกหักของกระดูกขากรรไกรล่างแบบขวางที่ไม่ซับซ้อน หรือใช้เป็นวิธีเสริมร่วมกับเทคนิคอื่นในการรักษาการแตกหักที่ซับซ้อนมากขึ้น ข้อดีของวิธีนี้คือ วัสดุมีต้นทุนต่ำและสามารถทำได้ค่อนข้างง่ายในสุนัข อย่างไรก็ตามลักษณะทางกายวิภาคของฟันในสุนัขและแมวไม่เอื้อต่อการใช้เทคนิคนี้นัก เนื่องจากมีช่องว่างระหว่างฟันกว้าง และลวดมีแนวโน้มจะหลุดออกจากฟันได้ง่าย เทคนิคนี้จึงเหมาะสมที่สุดสำหรับสุนัขที่มีกระดูกขากรรไกรล่างส่วนกลางแตกหักที่ไม่เคลื่อนออกมากนัก และมีฟันที่สมบูรณ์และแข็งแรง สามารถใช้เป็นทางเลือกแทนการพันเทปรอบปากพยุงจากภายนอก เนื่องจากมีโอกาสฟื้นฟูการสบฟันได้ดีกว่า พร้อมทั้งลดโอกาสการเกิดภาวะแทรกซ้อนที่อาจเกิดจากการพันเทปได้

อีกวิธีหนึ่งของการยึดตรึงระหว่างฟันคือ การใช้อะคริลิกหรือวัสดุคอมโพสิตทางทันตกรรมสร้างเฝือกระหว่างฟันโดยยึดติดโดยตรงกับฟัน แนะนำให้เสริมความแข็งแรงของอะคริลิกด้วยการร้อยลวดระหว่างฟัน เนื่องจากช่วยเพิ่มความแข็งแรงของการซ่อมแซมได้อย่างมากเมื่อเทียบกับการใช้ลวดหรืออะคริลิกเพียงอย่างเดียว การผสมกันระหว่างการร้อยลวดระหว่างฟันและการดามด้วยอะคริลิกเป็นเทคนิคที่มีความยืดหยุ่น ทำได้รวดเร็วและไม่ซับซ้อน อีกทั้งช่วยหลีกเลี่ยงความเสี่ยงในการบาดเจ็บจากหัตถการต่อรากฟันและโครงสร้างประสาทและหลอดเลือดใน Mandibular canal ของขากรรไกรล่าง

ข้อเสียโดยธรรมชาติของอุปกรณ์ที่อยู่ภายในช่องปากทุกชนิดคือ การเกิดภาวะเยื่อบุช่องปากอักเสบและเหงือกอักเสบ อันเป็นผลจากการติดค้างของเศษอาหารระหว่างอุปกรณ์กับเหงือกในช่วงเวลาที่มีการใส่อุปกรณ์

2. การรักษากระดูกขากรรไกรและใบหน้าที่แตกหักด้วยการเปิดหรือผ่าตัด

เทคนิคการผ่าตัดที่ใช้ในการรักษากระดูกขากรรไกรและใบหน้าที่แตกหัก ได้แก่ การร้อยลวดยึดระหว่างชิ้นกระดูกหรือภายในกระดูก (Interfragmentary หรือ Interosseous wiring) การยึดตรึงด้วยโครงยึดภายนอก (External skeletal fixation; ESF) และการยึดตรึงด้วยแผ่นโลหะ (Bone plating) เทคนิคเหล่านี้มีข้อบ่งชี้โดยเฉพาะในกรณีที่การแตกหักเกิดขึ้นทั้งสองข้าง หรือเป็นการแตกหักหลายชิ้น มีช่องว่างระหว่างชิ้นกระดูก ในผู้ป่วยที่ไม่มีฟัน ในสุนัขพันธุ์ใหญ่ และในกรณีที่ต้องการแก้ไขซ่อมแซมจากเทคนิคการรักษาอื่นที่ไม่ประสบความสำเร็จ

2.1 การยึดตรึงด้วยลวดระหว่างชิ้นกระดูก (Interfragmentary wire fixation)

การร้อยลวดยึดระหว่างชิ้นกระดูกหรือภายในกระดูก เป็นเทคนิคการร้อยลวดผ่านแนวกระดูกหักโดยตรง ซึ่งถือเป็นวิธีที่มีความยืดหยุ่นและประหยัดเมื่อทำอย่างถูกต้อง อย่างไรก็ตาม วิธีนี้เป็นหัตถการที่รุกล้ำ ต้องมีการคัดเลือกผู้ป่วยอย่างระมัดระวัง และมีโอกาสเกิดความผิดพลาดทางเทคนิคได้ง่าย ดังนั้นจึงไม่ค่อยถูกใช้เป็นวิธีการรักษาเพียงอย่างเดียว ยกเว้นการร้อยลวดแบบเต็มวง (Cerclage wiring) เพื่อยึดรอยเชื่อมของกระดูกขากรรไกรล่าง (Mandibular symphysis) (ภาพที่ 3) โดยทั่วไปการร้อยลวดระหว่างชิ้นกระดูกไม่เหมาะสมสำหรับการซ่อมแซมกระดูกหักที่แตกหลายชิ้นและไม่สามารถจัดชิ้นกระดูกกลับมาได้



ภาพที่ 3 *การมัดลวดรอบกระดูกเพื่อยึดกระดูกขากรรไกรล่างบริเวณรอยเชื่อมของกระดูกขากรรไกรล่าง (Mandibular symphysis) ในแมว (ที่มา : Gemmill and Clements, 2016)*

2.2 การยึดตรึงด้วยลวดระหว่างชิ้นกระดูก (Interfragmentary wire fixation)

การใช้โครงยึดภายนอกที่เชื่อมต่อด้วยแท่งอะคริลิก ช่วยให้สามารถใส่แกนโลหะจำนวนมาก ซึ่งมีขนาดแตกต่างกันและวางในมุมที่หลากหลาย โดยสามารถดัดโค้งแท่งดามอ้อมรอบขากรรไกรด้านหน้าเพื่อวางแกนโลหะจากทั้งสองข้างได้ สำหรับกระดูกขากรรไกรบนสามารถใส่แกนโลหะได้บริเวณด้านบนของเพดานแข็ง โดยวางในทิศทางด้านข้างซ้าย–ขวา (ภาพที่ 4)

ข้อบ่งชี้ของวิธีนี้ ได้แก่ การแตกหักที่มีชิ้นกระดูกหลายชิ้น และกรณีที่มีการสูญเสียกระดูกหรือฟัน หรือมีการบาดเจ็บของเนื้อเยื่ออ่อนอย่างรุนแรง นอกจากนี้ ยังมีรายงานการใช้โครงยึดภายนอกแบบวงกลม (Circular ESF) ในการซ่อมแซมการแตกหักสองข้างของกระดูกขากรรไกรล่างส่วนด้านหลัง

การแตกหักของแกนโลหะพบได้น้อยในการรักษากระดูกขากรรไกรเมื่อเทียบกับกระดูกที่รับน้ำหนักของแขนขา เนื่องจากแรงที่กระทำต่อขากรรไกรมีขนาดต่ำและสามารถควบคุมได้ง่ายด้วยการดูแลหลังผ่าตัดที่เหมาะสม โครงยึดภายนอกสามารถใช้ได้กับรูปแบบการแตกหักที่หลากหลาย สามารถใส่ได้แบบรุกล้ำน้อยและอุปกรณ์ยึดตรึงจะถูกวางห่างจากตำแหน่งกระดูกหัก ภาวะแทรกซ้อนที่อาจพบ ได้แก่ การติดเชื้อบริเวณทางผ่านแกนโลหะ และการบาดเจ็บต่อรากฟันหรือโครงสร้างของเส้นประสาทและหลอดเลือด หากวางแกนโลหะไม่ถูกต้องหรือการใส่แกนโลหะในตำแหน่งด้านหลังมากเกินไปจะเพิ่มอัตราการเกิดภาวะแทรกซ้อน เนื่องจากต้องยิงแกนโลหะทะลุผ่านกล้ามเนื้อ Masseter muscle ซึ่งมีขนาดใหญ่



ภาพที่ 4 *การใส่เครื่องยึดตรึงกระดูกภายนอก (ESF) ที่ขากรรไกรบน–ล่างในแมวอายุ 3 ปี ลวดถูกยิงผ่านด้านข้างของกระดูกขากรรไกรบนและขากรรไกรล่าง โดยหลีกเลี่ยงรากฟัน หลังจากจัดกระดูกที่หักให้เข้าที่แล้ว จากนั้นอ้าขากรรไกรเล็กน้อย และใช้วัสดุอะคริลิกเชื่อมปลายของแกนโลหะเข้าด้วยกัน (ที่มา : Gemmill and Clements, 2016)*

2.3 การยึดตรึงด้วยแผ่นโลหะ (Bone plating)

การยึดตรึงด้วยแผ่นโลหะช่วยให้สามารถยึดกระดูกได้อย่างมั่นคง ทำให้ผู้ป่วยกลับไปใช้งานได้ตามปกติอย่างรวดเร็วโดยไม่เจ็บปวด และช่วยในการสมานของกระดูกแบบปฐมภูมิ อย่างไรก็ตาม การใส่แผ่นโลหะอาจก่อให้เกิดการรบกวนเนื้อเยื่ออ่อนอย่างมาก ซึ่งอาจส่งผลกระทบต่อการหายของกระดูก นอกจากนี้ ยังมีความเสี่ยงในการทำลายรากฟันและโครงสร้างของเส้นประสาทและหลอดเลือดระหว่างการใส่สกรู ซึ่งอาจนำไปสู่โรคของระบบรากฟันได้ (ภาพที่ 5)

การวางแผ่นโลหะบริเวณด้านที่รับแรงตึงของกระดูกใกล้ขอบกระดูกเบ้าฟันมีความได้เปรียบทาง

ชีวกลศาสตร์ แต่ไม่แนะนำให้ทำ เนื่องจากมีโอกาสสูงที่จะรบกวนรากฟัน และมีความเสี่ยงต่อภาวะแทรกซ้อนจากการกร่อนของเหงือกเหนืออุปกรณ์ยึดตรึง ดังนั้นควรวางแผ่นโลหะบริเวณหนึ่งในสามด้านล่างของผิวด้านข้างของกระดูกขากรรไกรล่าง และหากจำเป็นสามารถวางแผ่นที่สองบนผิวด้านล่างได้

การยึดตรึงด้วยแผ่นโลหะมักเป็นวิธีที่นิยมสำหรับสุนัขขนาดกลางถึงขนาดใหญ่ที่มีการแตกหักของตัวกระดูกขากรรไกรล่างส่วนกลางหรือส่วนหลังที่มีความไม่มั่นคง ทั้งแบบข้างเดียวหรือสองข้าง โดยมักเลือกใช้แผ่นโลหะแบบ Locking system เนื่องจากเป็นชนิดที่สามารถใส่สกรูในมุมที่หลีกเลี่ยงรากฟันได้ แผ่นโลหะแบบดังกล่าว ได้รับการพิสูจน์แล้วว่ามีความเหนือกว่าทางชีวกลศาสตร์เมื่อใช้กับกระดูกคอร์ติคอลที่บางของกระดูกขากรรไกรล่าง (Mandibular ramus) สามารถใช้อุปกรณ์ยึดตรึงที่มีขนาดเล็กกว่าที่ใช้กับกระดูกยาวที่รับน้ำหนักได้ เนื่องจากกระดูกขากรรไกรไม่ได้รับน้ำหนัก และหากมีความเสี่ยงต่อการกระทบกับรากฟัน สามารถใส่สกรูแบบยึดเฉพาะด้านเดียว (Monocortical) ได้

นอกจากนี้ยังมีการนำแผ่นโลหะขนาดเล็กสำหรับขากรรไกรและใบหน้า ซึ่งออกแบบมาเพื่อรักษาผู้ป่วยมนุษย์ที่มีการบาดเจ็บบริเวณขากรรไกรและใบหน้า มาใช้ในการซ่อมแซมกระดูกขากรรไกรบนและขากรรไกรล่างแตกหักในสุนัขและแมวด้วย โดยแผ่นโลหะชนิดนี้มีประโยชน์อย่างยิ่งสำหรับการแตกหักของกระดูกขากรรไกรบน และการแตกหักของกระดูกขากรรไกรล่างในสัตว์ป่วยขนาดเล็ก

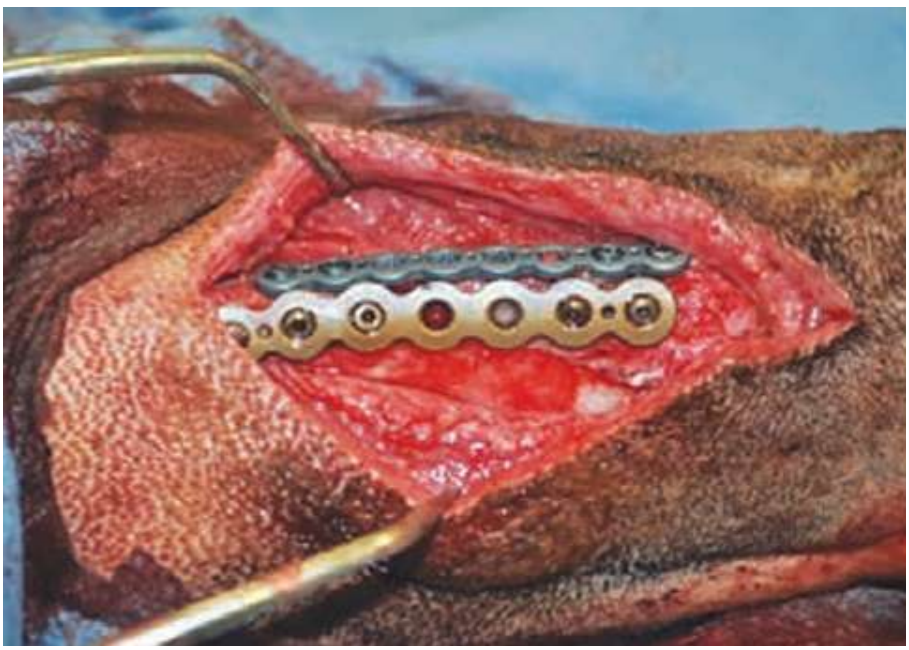

ภาพที่ 5 *กระดูกขากรรไกรล่างหักได้รับการยึดตรึงด้วยแผ่นโลหะในสองระนาบ (ที่มา : Gemmill and Clements, 2016)*

3. มาตรการสุดท้ายในการรักษา (Salvage procedures)

มาตรการสุดท้ายในการรักษาควรจำกัดการใช้เฉพาะในกรณีที่การซ่อมแซมเบื้องต้นล้มเหลวและส่งผลให้เกิดการสูญเสียการทำหน้าที่ หรือในกรณีที่คาดว่าการซ่อมแซมเบื้องต้นมีแนวโน้มจะล้มเหลว เนื่องจากมีการบาดเจ็บรุนแรงหรือมีการติดเชื้อวงกว้างจนไม่สามารถจัดแนวกระดูกและยึดตรึงให้มั่นคงได้อย่างเพียงพอ

3.1 การตัดกระดูกขากรรไกรล่าง/ขากรรไกรบนบางส่วน (Partial mandibulectomy / Maxillectomy)

การตัดกระดูกขากรรไกรล่างหรือขากรรไกรบนบางส่วนเป็นมาตรการสุดท้ายในการรักษา ซึ่งมีข้อบ่งชี้ในผู้ป่วยที่กระดูกหักไม่สามารถซ่อมแซมได้ด้วยเทคนิคอื่น ๆ เช่น กระดูกหักที่ไม่ติด (Nonunion fracture) กระดูกหักแตกเป็นชิ้นละเอียดอย่างรุนแรง (Severely comminuted fractures) และกระดูกหักจากพยาธิสภาพในสัตว์ที่มีโรคปริทันต์ระยะรุนแรง เทคนิคเหล่านี้ถูกนำมาใช้อย่างแพร่หลายในการจัดการเนื้องอกในช่องปาก และสัตว์สุนัขและแมวสามารถทนต่อการผ่าตัดได้ดี ภาวะขากรรไกรล่างครึ่งซีกไม่มั่นคง (Hemimandibular instability) และการเสื่อมของข้อต่อขากรรไกร (TMJ degeneration) เป็นผลตามมาที่หลีกเลี่ยงไม่ได้หลังการตัดขากรรไกรล่าง อย่างไรก็ตามในหลายกรณีมักมีความสำคัญทางคลินิกน้อยหรือไม่ก่อให้เกิดอาการทางคลินิกเลย

3.2 การตัดหัวขากรรไกรล่างและการตัดหมอนรองข้อ (Mandibular condylectomy and meniscectomy)

เป็นมาตรการสุดท้ายในการรักษา ซึ่งมีข้อบ่งชี้ในสัตว์ป่วยที่มีภาวะกระดูกหักไม่ติดและมีอาการปวดจากภาวะข้อขากรรไกรเสื่อม (Temporomandibular osteoarthritis) หรือภาวะข้อขากรรไกรยึดติด (Ankylosis) ที่เกิดจากพังผืดรอบข้อ เทคนิคนี้สุนัขปกติสามารถทนต่อการผ่าตัดได้ดี

เอกสารอ้างอิง

Bhagania, M., Youseff, W., Mehra, P., Figueroa, R. (2018). Treatment of odontogenic infections: An analysis of two antibiotic regimens. J Oral Biol Craniofac Res. 8-81.

Daley, J.O., & Brizuela, M. (2026). Antibiotic Prophylaxis in Dental and Oral Surgery Practice. In: StatPearls. Treasure Island (FL): StatPearls Publishing.

Fossum, T. W. et al. (2019). Small Animal Surgery. (5th ed.). Saunders Elsevier. Philadelphia. 1036-1047.

Gemmill, T. J., & Clements D. N. 2016. BSAVA Manual of canine and feline fracture repair and management. (2th ed.): British Small Animal Veterinary Association. in the Dog and Cat. AO Publishing, Switzerland. 149-160.

Johnson, A. L., Houlton, J. E. F., & Vannini, R. (2005). AO Principles of Fracture Management in the Dog and Cat. AO Publishing. 99-115.

คำถามท้ายบทความ

1. การหักของกระดูกขากรรไกรล่างในข้อใดจำเป็นต้องแก้ไขด้วยการผ่าตัดโดยทันที
   ก. ชิ้นส่วนของกระดูกที่หักไปอุดกั้นทางเดินหายใจ
   ข. มีการบวมของเนื้อเยื่อโดยรอบ
   ค. การแยกออกของรอยเชื่อมของกระดูกขากรรไกรล่าง
   ง. มีการฉีกขาดของเหงือกบริเวณรอบกระดูกหัก
2. โครงสร้างใดควรหลีกเลี่ยงหากจำเป็นต้องใส่อุปกรณ์ยึดตรึงกระดูกบริเวณขากรรไกรล่าง
   ก. Facial nerve
   ข. Inferior alveolar nerve
   ค. Ethmoidal nerve
   ง. Zygomatic nerve
3. กล้ามเนื้อในข้อใดที่ทำหน้าที่เปิดขากรรไกร
   ก. Temporalis muscle
   ข. Masseter muscle
   ค. Pterygoid muscle
   ง. Digastricus muscle
4. แรงหลักที่กระทำต่อกระดูกขากรรไกรล่างระหว่างการเคี้ยวอาหารคือแรงชนิดใด
   ก. แรงเฉือน
   ข. แรงหมุน
   ค. แรงงอ
   ง. แรงดึง
5. ยาฆ่าเชื้อชนิดใดที่เหมาะสมสำหรับเป็นยาป้องกันการติดเชื้อหลังผ่าตัดในบริเวณช่องปาก
   ก. Enrofloxacin
   ข. Cefalexin
   ค. Imipenem
   ง. Doxycycline
6. เทคนิคในการยึดตรึงกระดูกแบบใดเหมาะสมที่สุดในสุนัขที่มีขากรรไกรล่างตรงกลางหักที่ไม่เคลื่อนที่มากนัก และมีฟันที่สมบูรณ์และแข็งแรง
   ก. Intercanine acrylic bond
   ข. Interfragmentary wire
   ค. Intraoral acrylic splint
   ง. Full cerclage wire
7. การพันเทปรอบปากพยุงจากภายนอกเหมาะสมในกรณีใด
   ก. การแตกหักบริเวณกึ่งกลางของกระดูกขากรรไกรล่างแบบแตกละเอียด
   ข. การแตกหักในสัตว์อายุน้อยโดยที่การสบฟันยังดี
   ค. การแยกของรอยเชื่อมของกระดูกขากรรไกรล่าง
   ง. การเคลื่อนหลุดของข้อต่อบริเวณขากรรไกรล่างมาอย่างยาวนาน
8. ข้อดีของการยึดตรึงกระดูกขากรรไกรล่างด้วยแผ่นดามโลหะชนิด Locking plate
   ก. ใช้เฉพาะในกรณีที่การซ่อมแซมเบื้องต้นล้มเหลว
   ข. ลดความเสี่ยงในการทำลายรากฟันและโครงสร้างของเส้นประสาทและหลอดเลือด
   ค. ไม่รบกวนการทำลายเนื้อเยื่ออ่อน
   ง. ใช้กับกระดูกที่บางได้เป็นอย่างดี
9. การเย็บย้อนผ่านริมฝีปากโดยใช้กระดุม (Labial reverse suture through buttons) เหมาะสำหรับการหักบริเวณใด
   ก. Rostral part
   ข. Mandibular Body
   ค. Ramus
   ง. Mandibular symphysis
10. มาตรการสุดท้ายในการรักษาสัตว์ที่มีอาการปวดจากภาวะข้อขากรรไกรเสื่อมคือข้อใด
   ก. Interarcade wiring
   ข. Partial mandibulectomy
   ค. Mandibular condylectomy
   ง. Hemimaxillectomy

เฉลย

1. ข้อ ก.
2. ข้อ ข.
3. ข้อ ง.
4. ข้อ ค.
5. ข้อ ข.
6. ข้อ ค.
7. ข้อ ข.
8. ข้อ ง.
9. ข้อ ค.
10. ข้อ ค.



ปกป้องครบจริง

เลเวลใหม่เพื่อน้องแมวโดยเฉพาะ

ป้องกันปรสิตครบทั้งภายใน และภายนอก

สะดวก ไม่ต้องป้อนยาถ่ายพยาธิ สำหรับแมวอายุ 8 สัปดาห์ขึ้นไป
น้ำหนักเริ่มต้น 0.8 กก. แมวแม่พันธุ์ ตั้งท้อง และให้นม

SAFE FOR PREGNANT AND LACTATING CATS



- ไรหู
- หมัด
- เห็บ
- โรคพยาธิหนอนหัวใจ
- พยาธิตัวตืด
- กำจัดหมัดก่อนที่จะวางไข่
- ไรขี้เรื้อน
- พยาธิไส้เดือน
- พยาธิปากขอ
- พยาธิในปอด
- พยาธิในกระเพาะปัสสาวะ
- แพ้น้ำลายหมัด
- พยาธินัยน์ตา

NexGard® COMBO

Boehringer Ingelheim

ใบอนุญาตเลขที่ ขศ.2-429/2569 โปรดอ่านรายละเอียดเพิ่มเติมในเอกสารกำกับยา ความถูกต้องของโฆษณานี้เป็นความรับผิดชอบของผู้โฆษณา มิได้ดำเนินการโดยสำนักงานคณะกรรมการอาหารและยา
เลขทะเบียนที่ 2F 1/66(NC) NEXGARD COMBO

VINNO



9V

TAKING ULTRASOUND IMAGING TO NEW HEIGHTS

Advanced Features VFLASH
Microbubbles under the action of ultrasound

BEST SELLER

S300

INTELLIGENT IMAGING FOR VETERINARY EXCELLENCE

AI-ENHANCED SCANNING FOR SPEED, ACCURACY, AND RELIABLE RESULTS

R700

POWER INTELLIGENCE

MASTERING EVERY BEAT

PRECISION DIAGNOSTICS FOR CARDIAC HEALTH

JF ADVANCE MED VETERINARY

FUJIFILM

AU10

AUTOMATED FLUORESCENCE IMMUNOASSAY ANALYZER

SURFACE PLASMON ENHANCED FLUORESCENCE TECHNOLOGY



FUJIFILM

DRI-CHEM

NX700

A WALK-AWAY BENCHTOP CLINICAL CHEMISTRY ANALYZER

- A REAL WALK-AWAY SYSTEM
- 10UL OF SAMPLE FOR ONE TEST
- EFFICIENT OPERATION: MAXIMUM OF 5 SPECIMENS IN ONE OPERATION
- LARGE TOUCH PANEL AND NEW OPERATION INTERFACE
- INTUITIVE AND SIMPLE OPERATION
- NO CALIBRATION
- EASY REAGENT LOT INFORMATION INPUT BY QC CARD



Channel Partner
GE Healthcare

YOUR ASPIRATIONS. REALIZED

REVOLUTION ACT

16-32 SLICE MULTI-DETECTOR CT



URIT

Smart-V5

MINI 5-DIFF HEMATOLOGY WITH RET

- OUTER, 25% SMALLER
- VALUE-ADDED PARAMETERS
- ACCURATE, PURE LASER TECHNOLOGY
- EASY TO USE
- LESS MAINTENANCE



URIT

BH 7000

COMPACT 6-DIFF HEMATOLOGY ANALYZER

NEW TECHNOLOGY
ACCURATE - OPTICAL FLUORESCENCE



VIEWORKS

VIVIX-S 1717v

FLAT PANEL X-RAY DETECTOR FOR VETERINARY

OCTAVE

VR10X-40K

X-RAY SYSTEM



NEW

URIT

BM 10

AI MULTIFUNCTIONAL MORPHOLOGICAL ANALYZER

- AI-POWERED
- FAST & SMART
- ACCURATE



WE PURPOSE QUALITY AND TRUST

090-902-9229 | J.F.Advance Med | jfadvancemed.vet | www.jfav.co.th

KELEX

Merge Companion
An Integrative Solution for Pet Care

MC Vet's DR

Digital Radiography for Veterinary



ความละเอียด มากที่สุด 99 ไมครอน

ภาพคมชัด สูงสุดถึง 18 ล้านพิกเซล

กันน้ำระดับ IP56

บริษัท เมิร์จ คอมพาเนี่ยน (ประเทศไทย) จำกัด 3300/124 ตึกช้าง อาคาร บี ชั้นที่ 24 ถนนพหลโยธิน แขวงจอมพล เขตจตุจักร กรุงเทพมหานคร 10900 โทรศัพท์ : 02-9374888

nutramind

Natural support to aid brain function, training & learning



- ✓ Supports congnitive function
- ✓ Aid training & learning
- ✓ Highh purity Omega-3's rich in DHA
- ✓ For dogs & cats



Made in britain

nutravet

AMCOPET



génia

VELFAST®



Transparent colourless polypropylene E-collars with double neoprene edging.

- Flexible, silent peripheral neoprene edging, absorbing impacts and noise.This offers more comfort for the animal and faster adaptation to wearing the E-collar.
- Atraumatic neoprene edging around the neck.
- Simple, quick velcro attachment offering excellent tear resistance.
- Velcro strip adjustment according to neck circumference.
- Engraved anti-scratch lines.
- Reinforced with neoprene lining.
- Colour-coded according to size.
- Available in 8 sizes.
- New size available: 17.5 cm.

Supplied by 12 in cardboard boxes.

Code X 12 Velfast®	Size	Neck size min.	Neck size max.
306450	7,5 cm	14 cm	17 cm
306452	10 cm	18 cm	23 cm
306454	12,5 cm	24 cm	29 cm
306456	15 cm	26 cm	36 cm
306457	17,5 cm	28 cm	39 cm
306458	20 cm	31 cm	43 cm
306460	25 cm	36 cm	50 cm
306462	30 cm	42 cm	53 cm
306468	Set (2x7 sizes, from 7.5 to 30 cm)		

*The Velfast® kit does not include the 17.5 cm size.

NEW

Neoprene(diving suit material)



@petsun
Pet Sun
www.petsun.co.th
PET SUN
PET SUN LIMITED
99/88 Mu 16, Bangkaeo,
Bangphli, Samut Prakan 10540
Tel. 02-182-9299 email: info@petsun.co.th

VETERINARIAN RECOMMENDED

LABOCYN™

ดูแลสุขภาพผิวและช่องปาก
เพื่อสัตว์เลี้ยงที่คุณรัก





HOCl
Hypochlorous Acid

นวัตกรรม HOCl Technology
- **กำจัดแบคทีเรีย เชื้อรา ยีสต์ 99.9999% ภายใน 1 นาที**
- **ลดการอักเสบ**

Oral Care Spray
สเปรย์ดูแลช่องปาก

- ดับกลิ่นปาก
- ลดคราบหินปูน

Ear Cleanerer
น้ำยาทำความสะอาดหู

- ช่วยกำจัดขี้หู
- ลดการสะสมของแบคทีเรียและเชื้อรา

Skin care Spray
สเปรย์ดูแลผิวหนัง

- ลดการสะสมของแบคทีเรียและเชื้อรา
- เลียได้ ปลอดภัย

สอบถามข้อมูลเพิ่มเติม
Line : @pedex

บริษัท เพ็ด เอ็กซ์ จำกัด (สำนักงานใหญ่)
479 ชั้น 1 เมืองทองธานี ถ.บอนด์สตรีท ต.บางพูด อ.ปากเกร็ด จ.นนทบุรี 11120

PEDEX
PED EX CO.,LTD.

สุขภาพดี หุ่นฟิต สมาร์ทฮาร์ท โกลด์
ฟิตแอนด์เฟิร์ม 2 สูตรใหม่

SmartHeart GOLD

ตอบโจทย์ความต้องการ ให้มากขึ้นเป็นพิเศษ

ใหม่!



FIT & FIRM
GLOSSY COAT
สูตรบำรุงดูแลสุขภาพเส้นขน

FIT & FIRM
STERILIZED
สูตรสำหรับสุนัขทำหมัน



SmartHeart Gold @PCGThailand www.perfectcompanion.com

AMINOCARE

HYDROLIZED AMINO ACIDS

COMING SOON





PRODUCT FROM SPAIN

ผลิตภัณฑ์กรดอะมิโนชนิดน้ำ
สำหรับสัตว์ป่วย และ พักฟื้น

O.F.A. Plus | bioveta | K.M.P. BIOTECH | ANI CARE | UNOVETGROUP | BIC CHEMICAL | VETPRIMA VETERINARY NUTRITION | Messi | SensPERT



DIGESTRO

Gastrointestinal Formula

อาหารสุนัขไขมันต่ำ สำหรับสุนัขตับอ่อนอักเสบ

LOW FAT
Duck Formula

SUPPORT GUT MICROBIOME

	Low Fat Diet : Fat-Restricted Diet with contain < 4% crude fat composition
	Single meat protein from duck : suitable for dogs with Food allergy from others protein sources (Chicken, Pork, Beef, Fish, Dairy products)
FOS	Prebiotic : Promotes activity of beneficial gut microflora
	L- Glutamine : Conditionally essential amino acid for Dogs with GI disorders

✓ Single protein from duck

VETPRIMA® VETERINARY NUTRITION

OPTIMAL DIGESTRO LOW FAT DIGESTRO

Nutrimum PANCREATIN®



Elanco

Reasons to use Veraflox with confidence

วันละ **1 ครั้ง**

ชนิดเม็ด
ขนาด 3 - 4.5 mg
/ น้ำหนักตัว 1 kg



วันละ **1 ครั้ง**



ชนิดน้ำ
ขนาด 5 - 7.5 mg/น้ำหนักตัว 1 kg

1 Veraflox 60 mg

ใน 1 เม็ด ประกอบด้วย pradofloxacin 60 mg

Veraflox 25 mg/ml oral suspension for cats

ประกอบด้วย pradofloxacin 25 mg/ml

2 Pradofloxacin

มีขอบเขตการต้านแบคทีเรียได้ในวงกว้าง ทั้งแกรมบวก แกรมลบ รวมถึงเชื้อแบคทีเรียที่เจริญเติบโต โดยไม่อาศัยออกซิเจน (anaerobic bacteria)



3 ในสุนัข: ใช้ในการรักษา

- **แผลติดเชื้อ**
  สาเหตุจากแบคทีเรียก่อโรคกลุ่ม Staphylococcus intermedius ที่ไวต่อยานี้
- **การติดเชื้อแบคทีเรียบริเวณผิวหนังส่วนนอก และส่วนลึก**
  สาเหตุจากแบคทีเรียก่อโรคกลุ่ม Staphylococcus intermedius ที่ไวต่อยานี้
- **การติดเชื้อในระบบทางเดินปัสสาวะแบบเฉียบพลัน**
  สาเหตุจากเชื้อแบคทีเรีย Escherichia coli และแบคทีเรียกลุ่ม Staphylococcus intermedius ที่ไวต่อยานี้
- **ใช้เพื่อเสริมการรักษาโรคปริทันต์แบบการใช้เครื่องมือหรือการผ่าตัด**
  ในกรณีติดเชื้อแบบรุนแรงของเหงือก และเนื้อเยื่อปริทันต์ สาเหตุจากแบคทีเรียก่อโรคชนิด anaerobic bacteria ที่ไวต่อยานี้

A reliable & responsible choice for bacterial infections

Veraflox™

โปรดอ่านรายละเอียดเพิ่มเติมในเอกสารกำกับยา เลขทะเบียนที่ Veraflox 60 mg 1F 5/64 (NC), Veraflox 25 mg/ml 1F 17/64 (NC)
ใบอนุญาตโฆษณาเลขที่ ขศ 342/2566, PM-TH-23-0224

NEW!

BRAVECTO 365™

365 DAYS*

TICK AND FLEA PROTECTION, ONLY IN ONE DOSE

ใบอนุญาตเลขที่ : ขศ. 2-6553/2568



Control of tick and **reduction** of the risk of infection with ***Babesia canis canis*** **for up to 365 days*.**

Control of flea infestations, **flea allergy dermatitis (FAD)** and **reduction** of the risk of infection with ***Dipylidium caninum*** **for up to 365 days*.**



For injection (SC) for dogs.
For all breeds, over 6 months of age.

Improve client loyalty and trust in your clinic

VET EXCLUSIVE
Assured administration only at the veterinary clinic.

COMPLIANCE
Only one dose ensures complete compliance.

CONFIDENCE
Proven safe for up to 5X the recommended dose.

Bravecto 365: Fluralaner 150 mg/ml powder and solvent for suspension for injection for dogs. **Indications:** For the treatment of tick and flea infestations in dogs.This veterinary medicinal product is a systemic insecticide and acaricide that provides: immediate and persistent flea *(Ctenocephalides felis* and *Ctenocephalides canis)* killing activity for 12 months, persistent tick killing activity from 3 days to 12 months after treatment for *Ixodes ricinus*, *Ixodes hexagonus* and *Dermacentor reticulatus*, persistent tick killing activity from 4 days to 12 months after treatment for *Rhipicephalus sanguineus*. Fleas and ticks must attach to the host and commence feeding in order to be exposed to the active substance. The veterinary medicinal product can be used as part of a treatment strategy for the control of flea allergy dermatitis (FAD). For reduction of the risk of infection with *Babesia canis canis* via transmission by *Dermacentor reticulatus* from day 3 after treatment for up to 12 months. The effect is indirect due to the veterinary medicinal product's activity against the vector. For reduction of the risk of infection with *Dipylidium caninum* via transmission by *Ctenocephalides felis* for up to 12 months. The effect is indirect due to the veterinary medicinal product's activity against the vector. **Dosage and route administration:** Subcutaneous use. Administer 0.1 ml of reconstituted suspension per kg body weight (equivalent to 15 mg fluralaner per kg body weight) subcutaneously, e.g. between the shoulder blades (dorso-scapular region) of the dog. **Contraindications:** Do not use in cases of hypersensitivity to the active substance or to any of the excipients. **Adverse events:** common (1 to 10 animals / 100 animals treated) - injection site swelling1, uncommon (1 to 10 animals / 1,000 animals treated) decreased appetite, tiredness or hyperaemic mucous membranes, very rare (<1 animal / 10 000 animals treated, including isolated reports) muscle tremor, ataxia or convulsion. **Special precautions for safe use in the target species:** Safety of the product has not been assessed in dogs with pre-existing epilepsy. In the absence of available data, the veterinary medicinal product should not be used on dogs less than 6 months old. Special precautions to be taken by the person administering the veterinary medicinal product to animals: Hypersensitivity reactions to fluralaner or benzyl alcohol in humans have been reported, which can potentially be serious. Also, injection site reactions may occur.This veterinary medicinal product is to be administered only by veterinarians or under their close supervision. **Use during pregnancy or lactation:** The safety of the veterinary medicinal product has not been established during pregnancy and lactation. Use only according to the benefit-risk assessment by the responsible veterinarian. **Overdose:** Following the subcutaneous administration of 3 and 5 times the recommended dose of 15 mg fluralaner/kg body weight every 4 months for a total of 6 doses (Days 1, 120, 239, 358, 477 and 596) to 6 months old puppies, the only treatment-related finding was limited to injection site swellings that resolved over time.The active substance fluralaner was well tolerated in Collies with a deficient multidrug-resistance- protein 1 (MDR1 -/-) following single oral administration at 3 times the maximum recommended dose (168 mg/kg body weight). Since the peak systemic exposure to fluralaner after subcutaneous administration is not higher compared to oral administration, the subcutaneous injection of the veterinary medicinal product is considered safe in MDR1(-/-) dog. **Shelf life:** Shelf life of the veterinary medicinal product as packaged for sale: 3 years Shelf life after reconstitution according to directions: 3 months. **Storage condition:** Store below 30 °C.

Remark: *365 days = 12 months

บราเวคโต 365 เลขทะเบียน 1F 3/68 (NC)
โปรดอ่านรายละเอียดเพิ่มเติมในเอกสารกำกับยา
ความถูกต้องของโฆษณานี้เป็นความรับผิดชอบของผู้โฆษณายามิได้ดำเนินการโดยสำนักงานคณะกรรมการอาหารและยา

© 2025 Intervet International B.V., also known as MSD Animal Health. All rights reserved

MSD Animal Health

Candioli PHARMA

VetriMax ANIMAL HEALTH

EVexia HF

High content of Palmitoylethanolamide (PEA) and with Boswellia serrata

Imported from Italy



Multi-target Pain Modulation

Anti-inflammation

Support long term care

สนใจรายละเอียด

LINE

480+ Items

InnoCare

Dog Vitality Test

ดูแลน้องหมาและน้องแมวให้มีชีวิตที่สดใสที่สุด
ด้วยเทคโนโลยี Bioresonance จากเยอรมนีที่ใช้เพียง "เส้นขน"
เพื่อค้นหาความไม่สมดุลและความไวในร่างกาย



เมื่อพบสัญญาณเตือนสุขภาพ...

อาการที่บอกว่าร่างกายเสียสมดุล: **เลือก** InnoCare

- ขนร่วง เกาบ่อย
- อึนิ่ม ตดเหม็น
- เหนื่อยง่าย เลียเท้าบ่อย
- มีความไวต่ออาหารบางชนิด
- ไวต่อสิ่งแวดล้อม สารเคมี หรือฝุ่นในบ้าน

German Technology

ISO Certified

ดูผลออนไลน์

FLEXINESS®

TRAIN SMART

อุปกรณ์ออกกำลังกายสำหรับสุนัข ที่ช่วยเสริมสร้างกล้ามเนื้อแกนกลางลำตัว (Core Muscle) พัฒนาการทรงตัว และกระตุ้นการรับรู้ของร่างกาย



Flexiness เพราะการเคลื่อนไหวที่ดี เริ่มได้ทุกวัน

- เพิ่มความแข็งแรง
- พัฒนาการทรงตัว
- ฝึกการเคลื่อนไหว
- ลดความเสี่ยงการบาดเจ็บ
- ฟื้นฟูอย่างมั่นใจ

CCFT & FFT Certified

Non-Toxic Material

Premium Durable

DESIGNED IN SWITZERLAND
DESIGNED TO ADAPT

IBL Innovations for Better Life Co.,Ltd.

บริษัท อินโนเวชั่น ฟอร์ เบทเทอร์ ไลฟ์ จำกัด
37/50 ซอยลาดพร้าว 124 (สวัสดิการ) แขวงพลับพลา
เขตวังทองหลาง กรุงเทพมหานคร 10310

02 539 1688
www.ibl.co.th

LINE

BETAGRO

PREMIUM PET FOOD

Perfecta

โภชนาการรักษาโรค
คุณภาพระดับสากล



เนื้องอกกล้ามเนื้อเรียบในระบบสืบพันธุ์สุนัขเพศเมีย: การวินิจฉัยที่ถูกละเลยและการจัดการทางศัลยกรรม (Underrecognized Smooth Muscle Tumors in the Canine Female Reproductive Tract : Missing Diagnosis and Surgical Management)

กฤฒิเดช ธนงค์พิชเญศ[1*]

บทคัดย่อ

เนื้องอกกล้ามเนื้อเรียบ (Smooth Muscle Tumors; SMTs) ในระบบสืบพันธุ์สุนัขเพศเมีย เป็นเนื้องอกที่พบได้ไม่บ่อยและมักถูกวินิจฉัยคลาดเคลื่อน เนื่องจากอาการทางคลินิกที่ไม่จำเพาะเจาะจง และตำแหน่งทางกายวิภาคที่ซับซ้อน บทความนี้รวบรวมข้อมูลลักษณะทางพยาธิวิทยา ซึ่งพบได้ทั้งชนิดไม่รุนแรง (Leiomyoma) และชนิดรุนแรง (Leiomyosarcoma) โดยมักมีความสัมพันธ์กับระดับฮอร์โมนเอสโตรเจน รวมถึงนำเสนอแนวทางการวินิจฉัยที่สำคัญ ตั้งแต่การตรวจร่างกาย การถ่ายภาพรังสี อัลตราซาวด์ ไปจนถึงการตรวจเอกซเรย์คอมพิวเตอร์ (CT scan) เพื่อวินิจฉัยแยกแยะโรคจากความผิดปกติอื่น อาทิ เนื้องอกไต ภาวะมดลูกอักเสบ หรือก้อนเนื้อในอุ้งเชิงกราน สำหรับการจัดการทางศัลยกรรม ซึ่งเป็นวิธีรักษาหลัก สามารถทำได้ตั้งแต่การผ่าตัดมดลูกและรังไข่ออก (Ovariohysterectomy) การผ่าตัดเปิดช่องคลอด (Vaginotomy/Episiotomy) ไปจนถึงหัตถการที่ซับซ้อน เช่น การผ่าตัดเอาอวัยวะเพศภายนอกและช่องคลอดออก (Vulvovaginectomy) หรือการตัดช่องคลอดออกบางส่วนหรือ ทั้งหมด (Subtotal/Complete Vaginectomy) นอกจากนี้ ยังได้นำเสนอกรณีศึกษาของสุนัขที่มีภาวะ Vaginal leiomyoma เพื่อเป็นแนวทางในการวินิจฉัยและเน้นย้ำถึงความสำคัญของการตรวจพบรอยโรคตั้งแต่ระยะแรก (Early detection) อันจะนำไปสู่การวางแผนศัลยกรรมที่แม่นยำ เพื่อลดความเสี่ยงและเพิ่มคุณภาพชีวิตให้กับสัตว์ป่วย

***คำสำคัญ**: เนื้องอกกล้ามเนื้อเรียบ, ระบบสืบพันธุ์สุนัขเพศเมีย, Leiomyoma, Leiomyosarcoma, ศัลยกรรม*

[1]สาขาวิชาสัตวแพทยศาสตร์ คณะสัตวแพทยศาสตร์ มหาวิทยาลัยสงขลานครินทร์

[*] **ผู้รับผิดชอบบทความ email address:** kittidaj.t@psu.ac.th

บทนำ

เนื้องอกกล้ามเนื้อเรียบ (Canine Smooth Muscle Tumors; SMTs) ในระบบสืบพันธุ์สุนัขเพศเมีย แม้พบอุบัติการณ์เพียงร้อยละ 0.5–1.2 ของเนื้องอกทั้งหมด (Saba and Lawrence, 2013) แต่มีความสำคัญทางคลินิกที่สัตวแพทย์ไม่ควรละเลย โดยการตรวจพบมักเป็นโดยบังเอิญหรือเมื่อสัตว์แสดงอาการจากการกดเบียดอวัยวะข้างเคียง เช่น ท่อไต ลำไส้ใหญ่หรือท่อปัสสาวะ ทั้งนี้ SMTs ชนิดไม่รุนแรง (Leiomyoma) และรุนแรง (Leiomyosarcoma) สามารถพบได้ตลอดแนวระบบสืบพันธุ์ ทั้งรังไข่ (Lee et al., 2014; Kazmierczak et al., 2023; Flores et al., 2025; Marques and Monteiro, 2025) มดลูก (Serin et al., 2010; Sontas et al., 2010; Mohan et al., 2018; Percival et al., 2018; Kazmierczak et al., 2023) และช่องคลอด (Thacher and Bradley, 1983; Kydd and Burnie, 1986; Bodinga et al., 2019; Tunc et al., 2023; Erdogan et al 2025) โดยเฉพาะอย่างยิ่งในสุนัขสูงวัยที่ยังไม่ทำหมัน ซึ่งสัมพันธ์กับฮอร์โมนเอสโตรเจน (Cooper and Valentine, 2002; Millan et al., 2007) โดยเนื้องอกชนิดชนิดนี้ พบว่ามีการกระจายตัวในระบบสืบพันธุ์อยู่ที่ร้อยละ 42 นอกจากนี้ยังสามารถพบได้ที่ระบบอื่นอันได้แก่ ระบบทางเดินอาหารร้อยละ 22 และบริเวณเนื้อเยื่ออ่อนร้อยละ 20 (Avallone et al., 2022) ความท้าทายที่ทำให้โรคนี้มักถูกละเลยคือตำแหน่งที่สร้างความสับสนในการวินิจฉัยแยกโรค กล่าวคือ SMTs บริเวณรังไข่อาจคล้ายเนื้องอกไต ส่วนบริเวณมดลูกอาจมีภาพรังสีวินิจฉัยคล้ายมดลูกอักเสบ (Pyometra) หรือก้อนเนื้อทางเดินอาหาร ขณะที่ SMTs ในช่องคลอดมักถูกเข้าใจผิดว่าเป็นก้อนเนื้อต่อมน้ำเหลืองหรือลำไส้ใหญ่ ซึ่งนอกจากจะวินิจฉัยยากแล้ว การกดเบียดยังก่อให้เกิดภาวะขับถ่ายหรือปัสสาวะลำบาก (Tenesmus/Dysuria)

บทความนี้มุ่งสรุปข้อมูลที่เกี่ยวข้องกับ SMTs ทั้งด้านความชุก ลักษณะ อาการ และแนวทางวินิจฉัย เพื่อส่งเสริมการตรวจพบโรคในระยะแรก (Early detection) ซึ่งช่วยลดความเสี่ยงจากการผ่าตัดและวางแผนรับมือการแพร่กระจาย (Metastasis) ได้อย่างมีประสิทธิภาพ พร้อมนำเสนอกรณีศึกษา (Case study) เพื่อให้สัตวแพทย์ตระหนักถึงโรคเนื้องอกกล้ามเนื้อเรียบในระบบสืบพันธุ์ เช่นเดียวกับเนื้องอกชนิดอื่นในช่องท้อง

ความชุกและลักษณะทางพยาธิวิทยาของเนื้องอก (Prevalence and Pathological Characteristics)

1. เนื้องอกกล้ามเนื้อเรียบบริเวณรังไข่ (Ovarian and Periovarian SMTs)

เนื้องอกกล้ามเนื้อเรียบบริเวณรังไข่ เป็นรอยโรคที่พบได้ไม่บ่อยนักเมื่อเทียบกับเนื้องอกกลุ่มอื่น โดยมีความชุกเพียงร้อยละ 3 จากการรายงานในสุนัขที่พบด้วยเนื้องอกรังไข่ 35 ตัว ซึ่งต่ำกว่าเนื้องอกกลุ่ม Epithelial tumors (ร้อยละ 40-50) เนื้องอกกลุ่ม Sex cord-stromal tumors (ร้อยละ 34-50) และเนื้องอกกลุ่ม Germ cell tumors (ร้อยละ 10-20) อย่างชัดเจน (Troisi et al., 2017) โดยต้นกำเนิดและลักษณะทางกายวิภาคของเนื้องอกชนิดนี้ สามารถเจริญขึ้นจากโครงสร้างของรังไข่โดยตรงซึ่งก็คือชั้น Tunica albuginea ที่ห่อหุ้มผิวนอกของรังไข่ หรืออาจเจริญมาจากโครงสร้างข้างเคียง เช่น เอ็นยึดรังไข่ (Ovarian ligaments) เอ็นยึดมดลูก (Broad ligament) ท่อนำไข่ (Uterine tubes/Fallopian tubes) หรือแม้แต่เศษเหลือของเนื้อเยื่อจากระยะตัวอ่อน (Embryonic remnants) ซึ่งลักษณะทางพยาธิวิทยาจากรายงานกรณีศึกษาในอดีต พบเนื้องอก

ชนิด Leiomyoma บริเวณ Mesosalpinx ที่มีการยึดติดกับ Ovarian bursa บริเวณขั้วไต (Caudal pole of kidney) (Eker et al., 2006) ซึ่งในบางกรณีอาจมีการขยายขนาดใหญ่จนกินพื้นที่ไปถึงตำแหน่งของปีกมดลูกในฝั่งเดียวกัน ทำให้เกิดความสับสนในการวินิจฉัยแยกโรคจากเนื้องอกของมดลูกได้

ลักษณะที่พบของภายนอกก้อนเนื้อชนิด Leiomyoma สามารถพบได้ทั้งแบบผิวเรียบและแบบเป็นพู (Multilobulated) โดยหน้าตัดมักมีสีขาวและแบ่งตัวเป็นพูชัดเจน (Lee et al., 2014) ในขณะที่เนื้องอกชนิด Leiomyosarcoma แม้จะพบลักษณะ Multilobulated ได้เช่นกัน แต่มักพบรอยโรคในลักษณะถุงน้ำหลายใบ (polycystic lesion) ร่วมด้วย ซึ่งเมื่อตัดขวางก้อนเนื้อ อาจพบพื้นที่ที่มีสีแดงจากการตกเลือดร่วมกับถุงน้ำที่มีเนื้อตาย (Necrotic tissue) อยู่โดยรอบดังภาพที่ 1 โดยของเหลวภายในถุงมักมีลักษณะใส (Kazmierczak et al., 2023; Flores et al., 2025; Marques and Monteiro, 2025)



ภาพที่ 1 *ลักษณะภายนอกของเนื้องอก leiomyoma ของรังไข่ (ซ้าย) (Lee et al., 2014) และภาพตัดขวางเนื้องอก leiomyosarcoma ของรังไข่ (ขวา) (Flores et al., 2025)*

ข้อควรระวังทางศัลยกรรมเนื่องจาก Ovarian and Periovarian SMTs มักมีการยึดติดกับอวัยวะในช่องท้องส่วนหลัง (Retroperitoneal area) เช่น ไตหรือท่อไตส่วนต้น (Proximal ureter) การเลาะแยกก้อนเนื้อจึงต้องกระทำด้วยความระมัดระวังสูงสุดเพื่อป้องกันความเสียหายต่ออวัยวะดังกล่าว โดยเฉพาะขั้นตอนการผูกมัดหลอดเลือดซึ่งต้องระบุตำแหน่งของ Ovarian vein (ที่แตกแขนงจาก Renal vein) และ Ovarian artery (ที่แตกแขนงจาก Abdominal aorta) ให้ชัดเจนก่อนทำการตัดเนื้องอกออก

2. เนื้องอกกล้ามเนื้อเรียบบริเวณมดลูก (Uterine SMTs)

แม้ว่ามดลูกสุนัขจะมีชั้นกล้ามเนื้อเรียบ (Myometrium) เป็นองค์ประกอบหลัก แต่การเกิดเนื้องอกในตำแหน่งนี้กลับพบได้ยาก โดยมีอุบัติการณ์ของเนื้องอกมดลูก (Uterine neoplasms) เพียงร้อยละ 0.3 ถึง 0.4 ของเนื้องอกทั้งหมดในสุนัข (Ballegeer et al., 2014) อย่างไรก็ตาม หากพิจารณาเฉพาะเนื้องอกที่เกิดขึ้นในมดลูก กลุ่มเนื้องอกกล้ามเนื้อเรียบ (Uterine SMTs) ถือเป็นชนิดที่พบได้บ่อยที่สุด (ร้อยละ 85-90) ซึ่งสูงกว่ากลุ่ม Epithelial carcinoma ที่พบน้อยกว่าร้อยละ 5 อย่างมีนัยสำคัญ (Mohan et al., 2018) เนื้องอกชนิดนี้สามารถเกิดขึ้นได้ตลอดแนวของมดลูก ทั้งบริเวณปีกมดลูก (Uterine horn) และตัวมดลูก (Uterine body)

หรืออาจกระจายตัวทั่วทั้งอวัยวะ สำหรับปัจจัยโน้มนำนั้น เชื่อว่าฮอร์โมนเอสโตรเจนมีบทบาทสำคัญในการกระตุ้นการเกิดโรค ดังมีรายงานในสุนัขที่ทำหมันแล้วแต่ยังมีเนื้อเยื่อรังไข่หลงเหลืออยู่ (Ovarian remnant syndrome) หลังจากนั้นมีการพัฒนาของเนื้องอกกล้ามเนื้อเรียบชนิด Leiomyoma บริเวณตอมดลูก (Uterine remnant) ที่คงเหลืออยู่ได้ (Lee et al., 2014)

การรายงานลักษณะทางพยาธิวิทยาของเนื้องอกกล้ามเนื้อเรียบที่มดลูกชนิด Leiomyoma มักมีลักษณะก้อนแข็ง หน้าตัดมีสีเทาสม่ำเสมอและมีการเรียงตัวของเป็นวงคล้ายก้นหอย (Homogeneous, greyish appearance resembling a whirlpool) (Sontas et al., 2010; Mohan et al., 2018; Percival et al., 2018) มีอัตราการเจริญเติบโตช้าและไม่ลุกลาม (Non-invasive) แต่อาจขยายขนาดจนกดเบียดอวัยวะข้างเคียงได้ โดยเฉพาะหากเกิดที่ตัวมดลูก อาจส่งผลกระทบต่อลำไส้ใหญ่ส่วนปลาย ในกรณีของเนื้องอกกล้ามเนื้อเรียบชนิด Leiomyosarcoma ที่บริเวณนี้มักจะพบได้น้อยกว่า โดยมีลักษณะเนื้อเยื่อไม่สม่ำเสมอ (Heterogeneous) พบรอยโรคแบบถุงน้ำที่ภายในบรรจุของเหลวใสหรือเลือด และมักพบการยึดติด (Adhesion) กับเนื้อเยื่อข้างเคียง (Serin et al., 2010; Kazmierczak et al., 2023) ดังภาพที่ 2 หรืออาจพบภาวะมดลูกอักเสบเป็นหนอง ร่วมด้วย (Tsioli et al., 2011)

มีการรายงานว่าเนื้องอก Leiomyosarcoma ในภาพรวมมีแนวโน้มที่จะเกิดการแพร่กระจายไปยังอวัยวะอื่นได้ประมาณร้อยละ 50 แต่สำหรับในสุนัขยังไม่มีรายงานยืนยันอุบัติการณ์การแพร่กระจายจากตำแหน่งมดลูกที่แน่ชัด อย่างไรก็ตาม ข้อมูลจากการศึกษาในแมวกลับบ่งชี้ว่าเนื้องอกที่มดลูกชนิดนี้มีความเสี่ยงในการแพร่กระจายสูงกว่า โดยพบได้ถึง 2 ใน 3 ของกรณีศึกษา (Cooper and Valentine, 2002; Miller et al., 2003)

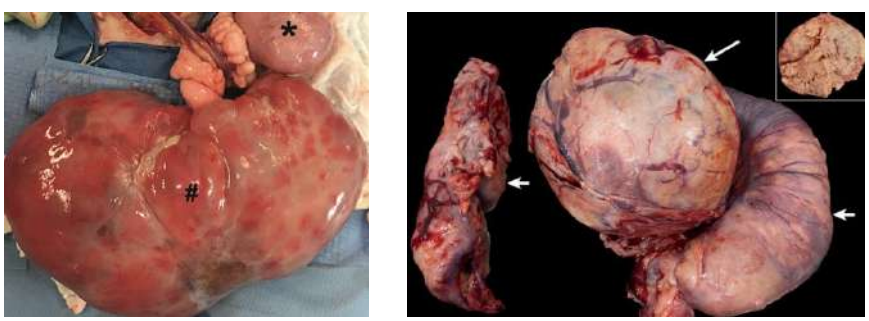

ภาพที่ 2 *ลักษณะภายนอกของเนื้องอก leiomyoma ของมดลูก (ซ้าย) (Percival et al., 2018) และภาพตัดขวางเนื้องอก leiomyosarcoma ของมดลูก (ขวา) (Akhila et al., 2025)*

3. เนื้องอกกล้ามเนื้อเรียบบริเวณช่องคลอด (Vaginal SMTs)

เนื้องอกกล้ามเนื้อเรียบบริเวณช่องคลอด (Vaginal SMTs) ถือเป็นตำแหน่งที่พบได้บ่อยที่สุดเมื่อเปรียบเทียบกับส่วนอื่นๆ ของระบบสืบพันธุ์สุนัขเพศเมีย โดยมีรายงานอุบัติการณ์อยู่ที่ร้อยละ 2.4 ถึง 3.0 ของเนื้องอกทั้งหมดในสุนัข (McEntee, 2002; Zachary and McGavin, 2012; Singh et al., 2014) ซึ่งส่วนใหญ่จัดเป็นเนื้องอกชนิด Leiomyoma ที่พบได้สูงถึงร้อยละ 73-94 (Brodey and Roszel, 1967) โดยมีต้นกำเนิดจากชั้นกล้ามเนื้อเรียบของช่องคลอด สำหรับรูปแบบการเกิดของเนื้องอกในตำแหน่งนี้มีความแตกต่างจากตำแหน่งอื่นที่มักพบเป็นก้อน

เดี่ยว กล่าวคือสามารถพบได้ทั้งลักษณะก้อนเดี่ยว (Single) และหลายก้อน (Multiple) โดยแบ่งลักษณะการเจริญเติบโตได้ 2 รูปแบบ ได้แก่ การเจริญแบบก้อนยื่นเข้าไปในช่องว่าง (Intraluminal mass) ซึ่งก้อนเนื้อจะขยายตัวรุกล้ำเข้าไปภายใน Vaginal lumen (Thacher and Bradley, 1983) ดังภาพที่ 3 อาจขยายขนาดจนโผล่ยื่นออกมาผ่านปากช่องคลอด (Vulva) ทำให้ต้องวินิจฉัยแยกโรคจากภาวะเยื่อบุช่องคลอดเจริญมากกว่าปกติ (Vaginal hyperplasia) หรือ ภาวะช่องคลอดปลิ้น (Vaginal prolapse) ก้อนเนื้องอกที่มีการเจริญในลักษณะนี้มักทำให้เกิดเลือดออกทางช่องคลอด (Vaginal bleeding) ได้บ่อย นอกจากนี้ รอยโรคดังกล่าวยังอาจมีลักษณะทางพยาธิสภาพที่คล้ายคลึงกับ Vaginal polyps ซึ่งจัดเป็นเนื้องอกในกลุ่ม Fibroepithelial polyps ที่เจริญมาจากชั้นเยื่อบุผิว (Epithelium) มิใช่จากชั้นกล้ามเนื้อเหมือนกรณีของ SMTs



ภาพที่ 3 *ลักษณะภายนอกของเนื้องอก leiomyoma แบบ intraluminal mass ที่ช่องคลอดของสุนัข (Tunc et al., 2023)*

อีกลักษณะของการ Vaginal SMTs คือ การเจริญในรูปแบบของ extraluminal mass โดยก้อนเนื้อจะมีการเจริญในลักษณะของการฝังตัวอยู่ในชั้นกล้ามเนื้อ (Muscularis layer) และขยายออกด้านนอก ในกรณีที่ก้อนมีขนาดใหญ่มาก อาจสังเกตเห็นการบวมบริเวณฝีเย็บ (Perineal swelling) และมักไม่พบอาการเลือดออกทางช่องคลอด (Kydd and Burnie, 1986) แต่การเจริญของเนื้องอกในลักษณะนี้จะเด่นชัดเรื่องการกดเบียดอวัยวะโดยรอบ เนื่องจากว่าตำแหน่งของช่องคลอดอยู่ในส่วนของอุ้งเชิงกราน (Pelvic canal) ซึ่งส่งผลกระทบทำให้สัตว์แสดงอาการท้องผูกหรือปัสสาวะลำบากออกมาดังภาพที่ 4

โดยลักษณะทางพยาธิวิทยาของกล้ามเนื้อเรียบในช่องคลอดชนิด Leiomyoma และ Leiomyosarcoma แตกต่างกันตรงที่ เนื้องอกชนิด Leiomyoma มักเป็นก้อนแข็งทรงกลม สีขาว หน้าตัดอาจแบ่งเป็นพู (Bodinga et al., 2019; Tunc et al., 2023; Erdogan, 2025) ในขณะที่เนื้องอกชนิด Leiomyosarcoma สามารถพบได้ยากกว่า และมีพฤติกรรมลุกลามไปยังเนื้อเยื่อข้างเคียง ทำให้ขอบเขตไม่ชัดเจนเมื่อเทียบกับ leiomyoma นอกจากนี้ยังมีหน้าตัดที่ไม่สม่ำเสมอ (Heterogeneous) เนื้อเยื่อมีความเปราะ (Friable) จากการตายของเนื้อเยื่อและการตกเลือดแทรกซ้อน มักยึดติดกับโครงสร้างเชิงกรานที่ซับซ้อน เช่น ผนังทวารหนักหรือท่อปัสสาวะ ซึ่งเพิ่มความยากในการผ่าตัดและมีโอกาสกลับมาเป็นซ้ำสูง (Tunc et al., 2023)



ภาพที่ 4 *ลักษณะการบวมของ perineum ที่เป็นผลมาจากเนื้องอก leiomyoma แบบ extraluminal mass และลักษณะของเนื้องอก leiomyoma ที่ช่องคลอดของสุนัข (Erdogan, 2025)*

อาการทางคลินิก

อาการทางคลินิกของสุนัขที่เป็นผลมาจากเนื้องอกกล้ามเนื้อเรียบ (SMTs) ในระบบสืบพันธุ์เพศเมีย มักจะมีความแตกต่างและหลากหลาย ขึ้นอยู่กับตำแหน่งของเนื้องอกที่เกิดขึ้น เนื่องจากโครงสร้างทางกายวิภาคของระบบสืบพันธุ์เพศเมีย มีความครอบคลุมพื้นที่ตั้งแต่ส่วนที่ยึดติดกับช่องว่างหลังเยื่อบุช่องท้อง (Retroperitoneal space) ซึ่งก็คือรังไข่ ส่วนที่แขวนตัวออกจากด้านท้ายของไตกลางช่องท้อง (เช่น ปีกมดลูกและมดลูก) ไปจนถึงส่วนที่วางตัวอยู่ภายในอุ้งเชิงกราน (เช่น ช่องคลอด)

โดยอาการทั่วไปที่เจ้าของสัตว์มักสังเกตเห็นและนำสุนัขมาพบสัตวแพทย์ ได้แก่ อาการซึม (Depress) เบื่ออาหาร (Anorexia) และความไม่สบายตัว (Discomfort) หรือแสดงอาการเจ็บปวด (Abdominal pain) เมื่อมีการจับบังคับบริเวณช่องท้อง ซึ่งอาจพบร่วมกับการขยายขนาดของช่องท้อง (Abdominal distension) ที่เพิ่มมากขึ้น ในกรณีที่ก้อนเนื้อมีการเจริญเติบโตจนมีขนาดใหญ่ อาจส่งผลให้เกิดการกดเบียดอวัยวะข้างเคียงในช่องท้องส่วนหน้า เช่น การกดเบียดกระเพาะอาหาร (Increased epigastric volume) ทำให้สัตว์แสดงอาการอาเจียน หรืออาจส่งผลกระทบต่อการขยายตัวของปอด เนื่องจากการกดส่วนของกระบังลม ทำให้เกิดภาวะหายใจลำบากได้

กรณีของเนื้องอกกล้ามเนื้อเรียบที่บริเวณรังไข่ (Ovarian and Periovarian SMTs) มักจะไม่พบความผิดปกติร่วมกับวิการของมดลูกหรือช่องคลอด เช่น ภาวะมดลูกอักเสบ (Pyometra, Mucometra) หรือมีสิ่งคัดหลั่งปนเลือดออกจากช่องคลอด (Hemorrhagic vaginal discharge) ซึ่งแตกต่างจากเนื้องอกกล้ามเนื้อเรียบที่มดลูกและช่องคลอดที่อาจพบอาการดังกล่าวร่วมด้วยได้ โดยปกติอาการทางคลินิกของเนื้องอกของมดลูก (Uterine SMTs) จะขึ้นอยู่กับขนาดและการกระจายตัว แต่พบว่าการขยายขนาดของเนื้องอกในตำแหน่งนี้อาจไปกดเบียดกระเพาะปัสสาวะ ส่งผลให้สัตว์มีภาวะกลั้นปัสสาวะไม่อยู่ (Urinary incontinence) ปัสสาวะลำบาก (Dysuria) หรือมีอาการเบ่งถ่าย (Tenesmus) ได้ในบางราย แต่หากสัตว์มีความผิดปกติเกี่ยวกับการขับถ่ายอุจจาระที่เด่นชัด มักเป็นผลมาจากการเจริญของเนื้องอกกล้ามเนื้อเรียบบริเวณช่องคลอด (Vaginal SMTs) มากกว่า เนื่องจากช่องคลอดวางตัวอยู่ในอุ้งเชิงกราน ไม่ว่าก้อนเนื้อจะเจริญจากด้านบนหรือด้านล่าง ทั้งในลักษณะก้อนเดี่ยวหรือหลายก้อน เมื่อมีการขยายขนาดที่ใหญ่ขึ้น ย่อมมีแนวโน้มที่จะกดเบียดลำไส้ใหญ่ส่วน Descending colon และ Rectum ทำให้ขนาดของลำไส้แคบลง สัตว์แสดงจะแสดงอาการถ่ายลำบากหรือมีลักษณะอุจจาระที่เปลี่ยนแปลงไปเป็นลักษณะแบนคล้ายริบบิ้น (Ribbon-like stool) ซึ่งความเข้าใจอย่างถ่องแท้เกี่ยวกับ

การเจริญของเนื้องอกในแต่ละตำแหน่ง อาการทางคลินิกที่สัมพันธ์กับกายวิภาค และวิธีการวินิจฉัยเพื่อแยกแยะโรคจากก้อนเนื้ออื่นที่มีผลต่อการขับถ่าย เช่น การขยายใหญ่ของต่อมน้ำเหลือง (Sublumbar lymph node) หรือเนื้องอกลำไส้ จะเป็นข้อมูลสำคัญที่ช่วยให้สัตวแพทย์สามารถวางแผนการผ่าตัด การสื่อสารแนวทางการรักษาและพยากรณ์โรคกับเจ้าของสัตว์ได้อย่างเหมาะสมและแม่นยำที่สุด

แนวทางการวินิจฉัยเนื้องอกกล้ามเนื้อเรียบในระบบสืบพันธุ์ (Diagnostic Approach)

1. การตรวจร่างกาย (Physical Examination)

การตรวจร่างกายถือเป็นเครื่องมือพื้นฐานที่มีประสิทธิภาพและสามารถทำได้ง่าย หากสัตวแพทย์มีความรู้ความเข้าใจเกี่ยวกับลักษณะทางกายวิภาคและการเกิดเนื้องอกในแต่ละตำแหน่งของระบบสืบพันธุ์เพศเมีย

1.1 การคลำตรวจช่องท้อง (Abdominal Palpation)

การคลำตรวจช่องท้องถือเป็นขั้นตอนสำคัญในการจำกัดขอบเขตและประเมินตำแหน่งของก้อนเนื้อในเบื้องต้น ซึ่งแม้จะสามารถทำได้ทั้งในท่ายืนและท่านอนตะแคง แต่การจัดท่าสัตว์ใน ท่านอนหงาย (Dorsal recumbency) จะช่วยให้สัตวแพทย์สังเกตลักษณะและทิศทางการขยายตัวของช่องท้องได้ชัดเจนยิ่งขึ้น โดยทั่วไปเนื้องอกในระบบสืบพันธุ์มักมีการขยายขนาด ครอบคลุมพื้นที่ตั้งแต่ส่วนกลางไปจนถึงส่วนท้ายของช่องท้อง (Mid to Caudal abdo men) และมีลักษณะจำเพาะที่แตกต่างกันในแต่ละตำแหน่งกล่าวคือ เนื้องอกบริเวณรังไข่ (Ovarian and Periovarian SMTs) มักพบการขยายใหญ่เพียงข้างใดข้างหนึ่ง (Unilateral) และมีแนวโน้มวางตัวยึดติดกับพื้นที่หลังเยื่อบุช่องท้อง (Retroperitoneal space) ในขณะที่ เนื้องอกบริเวณมดลูก (Uterine SMTs) มักมีการวางตัวแนบไปกับผนังช่องท้องด้านล่าง ทำให้สุนัขมีลักษณะหน้าท้องหย่อนคล้อย (Pendulous abdomen) ซึ่งอาจสร้างความสับสนกับภาวะมดลูกขยายตัวจากการอักเสบเป็นหนอง (Pyometra) ได้ ส่วนในกรณีของ เนื้องอกบริเวณช่องคลอด (Vaginal SMTs) ชนิด Extraluminal mass เมื่อจัดท่าสัตว์นอนหงาย มักจะสามารถคลำพบการขยายขนาดของก้อนเนื้อได้ที่บริเวณหน้ากระดูกเชิงกราน (Cranial to pubis)

1.2 การคลำตรวจช่องคลอด (Vaginal Palpation)

นิยมทำในกรณีที่ต้องการวินิจฉัยเนื้องอกบริเวณช่องคลอด โดยเฉพาะเมื่อพบก้อนเนื้อยื่นออกมาจากปากช่องคลอดอย่างชัดเจน เช่น เนื้องอกบริเวณช่องคลอด (Vaginal SMTs) ชนิด Intraluminal mass หรือในกรณีที่ไม่มั่นใจว่าก้อนเนื้อในอุ้งเชิงกราน (Pelvic canal) มีต้นกำเนิดมาจากช่องคลอด ลำไส้ หรือโครงสร้างข้างเคียงอื่นๆ หากสถานพยาบาลมีเครื่องมือถ่างขยายช่องคลอด (Vaginal speculum) ควรพิจารณานำมาใช้ร่วมด้วยเพื่อส่องตรวจสภาพโครงสร้างภายในและประเมินตำแหน่งฐานของก้อนเนื้อ (Pedicle/Base) เพื่อประโยชน์ในการวางแผนผ่าตัด

1.3 การคลำตรวจผ่านทางทวารหนัก (Rectal Palpation)

เป็นขั้นตอนสำคัญที่ช่วยวินิจฉัยว่าเนื้องอกที่เกิดขึ้นในอุ้งเชิงกรานมีการกดเบียดลำไส้มากน้อยเพียงใด นอกจากนี้ยังช่วยแยกแยะได้ว่าก้อนเนื้อมีจุดเริ่มต้นจากภายในลำไส้ (Intraluminal) หรือเป็นการกดเบียดจากภายนอก (Extraluminal) และสามารถระบุทิศทางการกดเบียดว่ามาจากด้านบน (Dorsal) หรือด้านล่าง (Ventral) ของลำไส้

2. การตรวจทางห้องปฏิบัติการ (Laboratory Tests)

สำหรับการตรวจทางห้องปฏิบัติการพื้นฐาน เช่น การตรวจนับเม็ดเลือดอย่างสมบูรณ์ (Complete blood count) และค่าเคมีในเลือด (Blood chemistry) มักไม่พบความผิดปกติที่จำเพาะเจาะจงต่อเนื้องอกกลุ่มกล้ามเนื้อเรียบ อย่างไรก็ตาม การตรวจเลือดมีบทบาทสำคัญอย่างยิ่งในการประเมินความพร้อมของสัตว์ป่วยก่อนวางยาสลบ (Pre-anesthetic evaluation) และช่วยประเมินภาวะแทรกซ้อนที่อาจเกิดขึ้น เช่น ภาวะค่าของเสียในเลือดสูง (Azotemia) ในกรณีที่เนื้องอกรังไข่ขยายตัวจนกดเบียดท่อไต หรือภาวะโลหิตจาง (Anemia) ในรายที่มีการเสียเลือดเรื้อรังภายในช่องท้องหรือช่องคลอด ซึ่งปัญหาเหล่านี้จำเป็นต้องได้รับการจัดการแก้ไขอย่างเหมาะสมก่อนการเข้ารับศัลยกรรมเพื่อลดความเสี่ยงในการวางยาสลบและการผ่าตัดให้น้อยที่สุด

3. การตรวจด้วยทัศนวินิจฉัย (Diagnostic Imaging)

3.1 การถ่ายภาพรังสี (Radiography)

เป็นเครื่องมือที่มีประสิทธิภาพในการประเมินภาพรวมในช่องท้องโดยเฉพาะอย่างยิ่ง ในกรณีที่สงสัยเนื้องอกที่รังไข่และมดลูก โดยเนื้องอกรังไข่ อาจพบก้อนเนื้อขอบเขตชัดเจน (Well-defined mass) วางตัวอยู่บริเวณขั้วท้ายของไต (Caudal pole of kidney) หากก้อนมีขนาดใหญ่อาจพบส่วนของก้อนล้ำเข้ามาถึงบริเวณช่องท้องส่วนหน้า สำหรับเนื้องอกมดลูกมักพบเงาความหนาแน่นแบบเนื้อเยื่ออ่อน (Soft tissue opacity) ดังภาพที่ 5 ซึ่งอาจสร้างความสับสนระหว่างการขยายตัวจากเนื้องอกหรือการสะสมของของเหลวในภาวะมดลูกอักเสบ (Pyometra) นอกจากนี้ ก้อนเนื้อขนาดใหญ่อาจทำให้เกิดการเคลื่อนตัว (Displacement) ของอวัยวะข้างเคียง เช่น ลำไส้ ถูกดันไปในทิศทางตรงกันข้าม ในขณะที่เนื้องอกช่องคลอด การวินิจฉัยด้วยภาพรังสีปกติอาจทำได้ยากเนื่องจากตำแหน่งต้นกำเนิดมักซ่อนอยู่ในอุ้งเชิงกราน แต่สามารถประยุกต์ใช้การสวนสารทึบรังสีเข้าทางทวารหนัก (Barium enema study) เพื่อช่วยวินิจฉัยยืนยันลักษณะการกดเบียดลำไส้จากภายนอกได้ ซึ่งช่วยเพิ่มประสิทธิภาพในการระบุตำแหน่งรอยโรค นอกจากนี้การประเมินการแพร่กระจายด้วย การถ่ายภาพรังสีช่องอก (Thoracic radiography) มีความจำเป็นอย่างยิ่งในกรณีที่สงสัยเนื้องอกชนิดร้ายแรง (Leiomyosarcoma) เพื่อประเมินการแพร่กระจายไปยังปอดก่อนวางแผนศัลยกรรม แต่ถึงอย่างไรก็ตามการถ่ายภาพรังสีอาจมีข้อจำกัดในรายที่เนื้องอกมีขนาดใหญ่มากจนเบียดทับอวัยวะข้างเคียงรุนแรง หรือมีภาวะของเหลวในช่องท้องร่วมด้วย ภาพถ่ายรังสีอาจจะไม่สามารถระบุอวัยวะต้นกำเนิดที่แน่ชัด ดังนั้นจึงควรใช้การตรวจด้วยคลื่นเสียงความถี่สูงร่วมด้วย

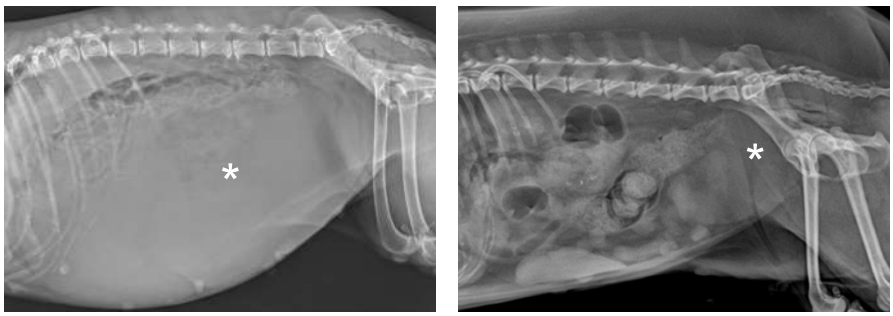

ภาพที่ 5 *ลักษณะภาพรังสีวินิจฉัยของสุนัขในท่า lateral recumbency ระหว่างเนื้องอกกล้ามเนื้อเรียบที่มดลูก (ภาพซ้าย) (Percival et al., 2018) และเนื้องอกกล้ามเนื้อเรียบที่ช่องคลอด (ภาพขวา) (ภาพโดยผู้แต่ง)*

3.2 การตรวจด้วยคลื่นเสียงความถี่สูง (Ultrasonography)

การตรวจด้วยคลื่นเสียงความถี่สูง (Ultrasonography) ถือเป็นเครื่องมือที่มีประสิทธิภาพในการประเมินโครงสร้างภายในของก้อนเนื้อและช่วยวินิจฉัยแยกโรค โดยในกรณีของ เนื้องอกรังไข่ ภาพอัลตราซาวด์มักแสดงลักษณะเป็นถุงน้ำ (Cystic structure) บริเวณรังไข่หรือขั้วไต ซึ่งมักมีขนาดใหญ่กว่ารังไข่อีกข้างหนึ่งอย่างชัดเจนและมีขอบเขตเรียบ (Well-defined margins) โดยประโยชน์สำคัญคือการช่วยประเมินการยึดติดกับอวัยวะข้างเคียงในเบื้องต้น

สำหรับ เนื้องอกมดลูก มักพบก้อนเนื้อขนาดใหญ่ที่มีความสะท้อนเสียงไม่สม่ำเสมอ (Heterogeneous echogenicity) ซึ่งอาจพบการสะสมของของเหลวภายในร่วมด้วยหรือไม่ก็ได้ ทั้งนี้ การพบของเหลวแทรกตัวอยู่ภายในก้อนอาจเป็นข้อบ่งชี้ถึงแนวโน้มความเป็นเนื้อร้าย (Malignancy tumors) สิ่งสำคัญในการวินิจฉัยแยกโรคจากภาวะมดลูกอักเสบเป็นหนองคือ จะมักพบโครงสร้างท่อที่มีความสะท้อนเสียงต่ำและสม่ำเสมอ (Homogeneous hypoechogenicity) โดยขอบเขตของของเหลวจะจำกัดอยู่ภายในผนังมดลูก เท่านั้นในขณะที่ เนื้องอกช่องคลอด มักปรากฏเป็นก้อนเนื้อที่มีความสะท้อนเสียงไม่สม่ำเสมอ (Heterogeneous mass) โดยปราศจากการสะสมของของเหลว ดังภาพที่ 6

เทคนิคสำคัญในการระบุตำแหน่งคือการไล่ตรวจโครงสร้าง (Structural tracing) ตั้งแต่ปีกมดลูก (Uterine horn) ลงมาจนสิ้นสุดที่ปากมดลูก (External ostium of cervix) หากพบก้อนเนื้อวางตัวอยู่ถัดจากตำแหน่งดังกล่าวลงมา จะช่วยยืนยันได้ว่าเป็นเนื้องอกที่มีต้นกำเนิดจากช่องคลอด นอกจากนี้ การตรวจด้วยวิธีนี้ยังช่วยแยกโรคจากการขยายใหญ่ของต่อมน้ำเหลืองในอุ้งเชิงกราน และยืนยันความสัมพันธ์กับระบบทางเดินปัสสาวะ โดยเฉพาะท่อปัสสาวะซึ่งวางตัวอยู่ทางด้านล่าง ข้อมูลเหล่านี้ล้วนมีความสำคัญอย่างยิ่งต่อการประเมินขอบเขต ความเสี่ยง และใช้ประกอบการให้คำแนะนำแก่เจ้าของสัตว์



ภาพที่ 6 *ลักษณะภาพอัลตราซาวด์ของสุนัข (ระบุด้วยลูกศรสีขาว) ระหว่างเนื้องอกกล้ามเนื้อเรียบที่มดลูก ชนิด leiomyosarcoma (ภาพซ้าย) (Serin et al., 2010) และเนื้องอกกล้ามเนื้อเรียบที่ช่องคลอด (ภาพขวา) (ภาพโดยผู้แต่ง)*

3.3 การตรวจเอกซเรย์คอมพิวเตอร์และคลื่นแม่เหล็กไฟฟ้า *(Advanced Imaging: CT and MRI)*

ในปัจจุบัน เทคโนโลยีการวินิจฉัยด้วยภาพชั้นสูง (Advanced Diagnostic Imaging) เข้ามามีบทบาทสำคัญอย่างยิ่งในการช่วยวินิจฉัยเนื้องอกที่เกิดขึ้นโดยเฉพาะอย่างยิ่งเมื่อการตรวจด้วยคลื่นเสียงความถี่สูงมีข้อจำกัดในกรณีที่ก้อนเนื้อมีขนาดใหญ่มากหรือวางตัวอยู่ในตำแหน่งลึกภายในอุ้งเชิงกราน (Pelvic canal)

สำหรับ การตรวจเอกซเรย์คอมพิวเตอร์ (Computed Tomography; CT Scan) ถือเป็นเครื่องมือหลักในการวางแผนทางศัลยกรรม โดยเฉพาะเทคนิค Contrast-enhanced CT ที่ช่วยสร้างภาพแผนที่หลอดเลือด (Vascular mapping) ทำให้สามารถระบุตำแหน่งหลอดเลือดที่มาเลี้ยงก้อนเนื้อ (Feeding vessels) และประเมินการยึดติดกับหลอดเลือดดำหรือหลอดเลือดแดงใหญ่ในช่องท้อง (Vena cava/Aorta) ซึ่งข้อมูลเหล่านี้มีความสำคัญวิกฤตต่อการประเมินความเสี่ยงของภาวะตกเลือดในระหว่างการผ่าตัด (Perioperative hemorrhage) นอกจากนี้ CT scan ยังมีความไวสูงในการตรวจจับการลุกลามไปยังอวัยวะข้างเคียง (Local invasion) และการแพร่กระจาย (Metastasis) ไปยังปอดหรือต่อมน้ำเหลือง ดังภาพที่ 7

ในส่วนของ การตรวจด้วยคลื่นแม่เหล็กไฟฟ้า (Magnetic Resonance Imaging; MRI) มักถูกพิจารณาเลือกใช้เมื่อต้องการความคมชัดของภาพเนื้อเยื่ออ่อนที่เหนือกว่า CT scan (Excellent soft tissue contrast) เพื่อประเมินขอบเขตการลุกลามเข้าสู่โครงสร้างที่ละเอียดอ่อนภายในอุ้งเชิงกราน ซึ่งช่วยให้ศัลยแพทย์สามารถกำหนดขอบเขตการจัดการทางศัลยกรรม (Surgical margins) ได้อย่างแม่นยำ และเพิ่มโอกาสความสำเร็จในการรักษาได้ (Tanaka et al., 2022) ดังภาพที่ 8

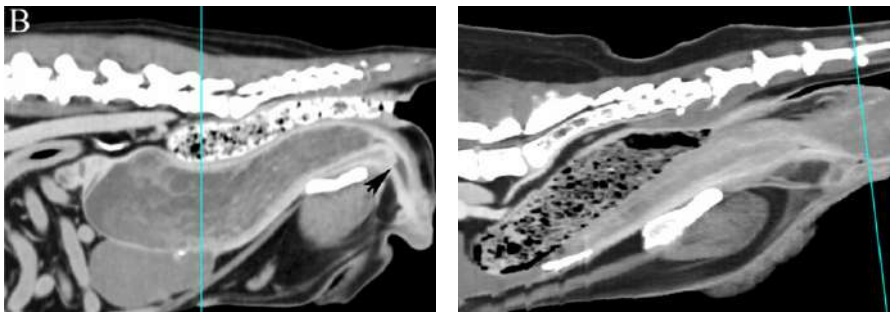

ภาพที่ 7 *ลักษณะภาพเอกซเรย์คอมพิวเตอร์ของสุนัข ระหว่างเนื้องอกกล้ามเนื้อเรียบที่มดลูกชนิด leiomyosarcoma (ภาพซ้าย) และเนื้องอกกล้ามเนื้อเรียบที่ช่องคลอด (ภาพขวา) (Barozzi et al., 2021)*

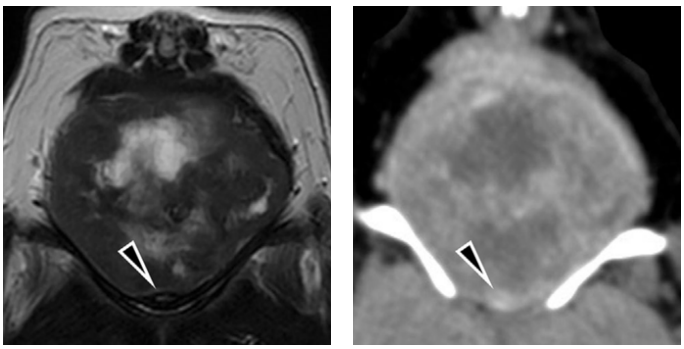

ภาพที่ 8 *ลักษณะภาพของเนื้องอกกล้ามเนื้อเรียบที่มดลูกโดยการใช้เอกซเรย์คอมพิวเตอร์ (ภาพซ้าย) และภาพคลื่นไฟฟ้าแม่เหล็ก (ภาพขวา) ในสุนัข (Tanaka et al., 2022)*

แนวทางการจัดการทางศัลยกรรม (Surgical Management)

เป้าหมายหลักของการรักษาเนื้องอกกลุ่มกล้ามเนื้อเรียบ คือการตัดก้อนเนื้อออกให้ครบถ้วนสมบูรณ์ (Complete surgical excision) ควบคู่ไปกับการลดอิทธิพลของฮอร์โมนเพศด้วยการทำหมัน (Ovariohysterectomy) ข้อมูลจากการวินิจฉัยข้างต้นทั้งลักษณะต้นกำเนิด ลักษณะเนื้องอก และการระบุตำแหน่งของปัญหา มีส่วนสำคัญอย่างยิ่งในการวางแผนการจัดการทางศัลยกรรม เพื่อให้ศัลยสัตวแพทย์สามารถกำหนดจุดผ่าตัดและนำเนื้องอกออกได้อย่างมั่นใจและมีประสิทธิภาพสูงสุด นอกจากนี้ ในกรณีที่สัตวแพทย์ไม่สามารถระบุตำแหน่งของเนื้องอกได้ชัดเจน แต่มีการคาดการณ์ว่าปัญหาดังกล่าวเกี่ยวข้องกับเนื้องอกในระบบสืบพันธุ์ การเปิดช่องท้องเพื่อสำรวจ (Exploratory laparotomy) ก็เป็นอีกหนึ่งวิธีการที่ช่วยยืนยันการวินิจฉัยได้ อย่างไรก็ตาม ความรู้พื้นฐานในการจัดการเนื้องอกแต่ละตำแหน่งยังคงเป็นสิ่งสำคัญที่ทำให้การผ่าตัดดำเนินไปอย่างเหมาะสมและสามารถใช้แจ้งข้อมูลแก่เจ้าของสัตว์ได้อย่างถูกต้อง

สำหรับการจัดการเนื้องอก SMTs บริเวณรังไข่และมดลูก โดยทั่วไปสามารถแก้ไขได้ด้วยการผ่าตัดเปิดช่องท้องร่วมกับการตัดมดลูกและรังไข่ (Ovariohysterectomy) เนื่องจากธรรมชาติการเจริญเติบโตของเนื้องอกกลุ่มนี้มักจำกัดวงอยู่เพียงโครงสร้างภายในระบบสืบพันธุ์และช่องท้อง อย่างไรก็ตาม ศัลยแพทย์พึงระมัดระวังภาวะการยึดติด (Adhesion) กับอวัยวะข้างเคียง โดยเฉพาะอย่างยิ่งในกลุ่มเนื้องอก Leiomyosarcoma ซึ่งมีพฤติกรรมการรุกรานรุนแรง (Aggressive behavior) หรือในรายที่มีประวัติการปริแตกของก้อนเนื้อมา

ก่อน ซึ่งมักส่งผลให้เกิดพังผืดยึดเกาะกับอวัยวะโดยรอบ ด้วยเหตุนี้ การตรวจด้วยคลื่นเสียงความถี่สูง (Ultrasonography) ก่อนการผ่าตัดเพื่อประเมินภาวะของเหลวในช่องท้อง (Free fluid) และค้นหาสัญญาณของการยึดติด จึงเป็นขั้นตอนสำคัญที่ช่วยในการวางแผนศัลยกรรมและประเมินความเสี่ยงเพื่อสื่อสารกับเจ้าของสัตว์ได้อย่างเหมาะสม

แนวทางการจัดการทางศัลยกรรมสำหรับเนื้องอก SMTs บริเวณช่องคลอด (Vagina) นั้นมีความยืดหยุ่นและขึ้นอยู่กับตำแหน่งของก้อนเนื้อเป็นสำคัญ ในกรณีที่ตรวจพบก้อนเนื้อบริเวณกระดูกเชิงกราน (Pubis) ในสุนัขที่ยังไม่ได้รับการทำหมัน ศัลยแพทย์อาจพิจารณาการเปิดช่องท้องเพื่อทำการตัดมดลูกและรังไข่ร่วมกับการผ่าเปิดช่องคลอด (Vaginotomy) ผ่านทางช่องท้อง โดยเฉพาะอย่างยิ่งในกลุ่มเนื้องอกชนิด Extraluminal mass ซึ่งก้อนเนื้องอกมักฝังตัวอยู่ในชั้นกล้ามเนื้อ (Muscular layer) การเลือกใช้เทคนิคการผ่าตัดเข้าหาจากทางด้านล่าง (Ventral approach) โดยเริ่มกรีดเปิดจากชั้นเปลือกหุ้มด้านนอก (Adventitia) จะช่วยให้สามารถเข้าถึงและเลาะแยกก้อนเนื้อได้สะดวกยิ่งขึ้น

สำหรับเทคนิคการเลาะแยกนั้น แนะนำให้ดำเนินการตามแนวเปลือกหุ้มของก้อนเนื้อ (Mass capsule) ด้วยวิธีการเลาะแบบทื่อ (Blunt dissection) โดยใช้สำลีก้านหรือนิ้วมือ อย่างไรก็ตาม พึงตระหนักเสมอว่าเนื้องอกทุกชนิดย่อมมีหลอดเลือดมาเลี้ยง การเข้าหาฐานของก้อนเนื้อจากภายนอกจึงมีความเสี่ยงสูงต่อการเกิดเลือดออกหากขาดความระมัดระวัง อนึ่ง แม้ว่าเนื้องอกกล้ามเนื้อเรียบในตำแหน่งนี้อาจมีการเจริญเติบโตลุกล้ำเข้าไปภายในอุ้งเชิงกราน แต่ด้วยลักษณะการฝังตัวอยู่ในชั้นกล้ามเนื้อ การผ่าตัดตัดกระดูกเชิงกราน (Osteotomy) จึงอาจไม่ใช่สิ่งที่จำเป็นเสมอไป โดยให้พิจารณาตัดสินใจจากตำแหน่งที่ตั้งของเนื้องอกเป็นหลัก

สำหรับสุนัขที่ผ่านการทำหมันแล้วและตรวจพบก้อนเนื้องอกเจริญอยู่ภายในโพรงช่องคลอด (Intraluminal mass) การผ่าตัดด้วยเทคนิค Episiotomy อาจเป็นวิธีการที่เพียงพอต่อการนำก้อนเนื้อออก อย่างไรก็ตาม ศัลยแพทย์จำเป็นต้องตระหนักว่าแนวการกรีดผ่านเยื่อบุช่องคลอด (Vaginal mucosa) เป็นบริเวณที่มีความอุดมสมบูรณ์ของหลอดเลือดสูง (Highly vascularized) จึงต้องใช้ความระมัดระวังเป็นพิเศษในการห้ามเลือด นอกจากนี้ ประเด็นที่ต้องให้ความสำคัญสูงสุดคือการป้องกันความเสียหายที่อาจเกิดขึ้นต่อรูเปิดท่อปัสสาวะ (Urethral opening) ดังนั้น จึงขอแนะนำให้ทำหัตถการสวนท่อปัสสาวะ (Urinary catheterization) เพื่อช่วยระบุตำแหน่งทางกายวิภาคของท่อปัสสาวะให้ชัดเจนตลอดระยะเวลาการผ่าตัด ซึ่งข้อปฏิบัตินี้ควรนำไปประยุกต์ใช้กับการทำศัลยกรรม Vaginotomy ผ่านทางช่องท้องด้วยเช่นกัน เพื่อลดความเสี่ยงต่อการบาดเจ็บของระบบทางเดินปัสสาวะ

อย่างไรก็ตาม ในกรณีที่มีข้อบ่งชี้ว่าปัญหาดังกล่าวมีแนวโน้มจะเป็นเนื้องอกกลุ่ม Leiomyosarcoma ซึ่งอาจประเมินได้จากลักษณะทางคลินิก เช่น การยึดติดแน่นกับชั้นเนื้อเยื่อของช่องคลอด การพบของเหลวสะสม หรือมีเลือดออกทางช่องคลอดร่วมด้วย ศัลยแพทย์อาจจำเป็นต้องพิจารณาหัตถการที่มีขอบเขตการผ่าตัดกว้างขึ้นได้แก่ การตัดอวัยวะเพศและช่องคลอด (Vulvovaginectomy) ดังภาพที่ 9 การตัดช่องคลอดออกทั้งหมด (Complete vaginectomy) หรือ การตัดช่องคลอดออกบางส่วน (Subtotal vaginectomy) จากการศึกษาพบว่าการเลือกใช้วิธีการดังกล่าวส่งผลดีต่อการยืดระยะเวลารอดชีวิต (Survival time) ของสัตว์ป่วยที่เป็นมะเร็งกล้ามเนื้อเรียบชนิดนี้ได้อย่างมีนัยสำคัญ แม้จะมีรายงานถึงโอกาสเกิดภาวะแทรกซ้อนที่ไม่รุนแรง (Minor complication) เช่น ภาวะกลั้นปัสสาวะไม่อยู่ (Urinary incontinence) ภายหลังการผ่าตัด แต่พบว่าเป็นเพียงอาการชั่วคราวที่สามารถหายเองได้ภายในระยะเวลา 4 สัปดาห์ (Nelissen and White, 2012; Ogden et al., 2020)

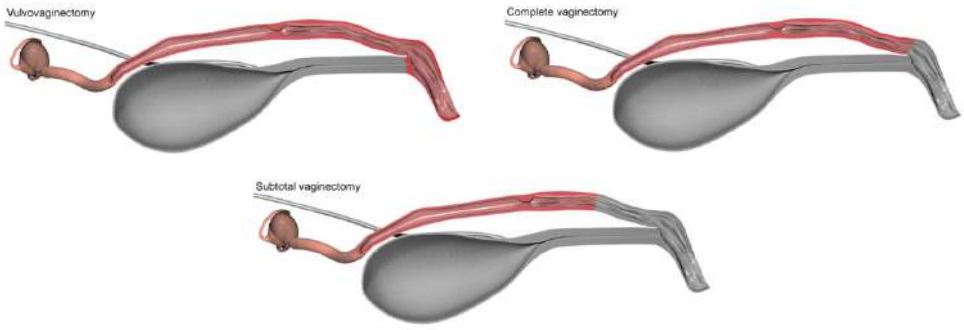

ภาพที่ 9 *ลักษณะการศัลยกรรมเนื้องอกกล้ามเนื้อเรียบที่ช่องคลอดด้วยวิธี Vulvovaginectomy, Complete vaginectomy และ subtotal vaginectomy ในสุนัข (Nelissen and White, 2012)*

ข้อมูลทั้งหมดนี้สะท้อนให้เห็นว่าการระบุลักษณะและการวินิจฉัยที่แม่นยำเพื่อให้ได้มาซึ่งลักษณะของก้อนในระบบสืบพันธุ์ รวมถึงข้อมูลลักษณะการเกิดและการปรากฏของเนื้องอกในแต่ละตำแหน่ง มีความสำคัญเป็นอย่างยิ่งต่อการวางแผนการจัดการทางศัลยกรรม ช่วยให้สัตวแพทย์ตัดสินใจได้รวดเร็วและมั่นใจยิ่งขึ้น นอกจากนี้ ภายหลังการผ่าตัดควรมีการติดตามอาการอย่างใกล้ชิด โดยเฉพาะภาวะปัสสาวะลำบากหรือการติดเชื้อของแผลผ่าตัด และควรส่งชิ้นเนื้อตรวจทางพยาธิวิทยา (Histopathology) ทุกครั้งเพื่อยืนยันชนิดของเนื้องอก หากพบว่ามีลักษณะของการติดเชื้อในช่องท้อง ควรพิจารณาเพาะเชื้อแบคทีเรีย (Bacterial culture) และใส่ท่อระบาย (Active drain) เพื่อจัดการภาวะเยื่อบุช่องท้องอักเสบ (Peritonitis) ต่อไป

กรณีศึกษา (Case study)

สุนัขพันธุ์ Pomeranian เพศเมีย (ยังไม่ทำหมัน) อายุ 11 ปี น้ำหนัก 3.5 กิโลกรัม ถูกนำมารักษาด้วยอาการปวดเกร็งช่องท้อง ร่วมกับมีภาวะขับถ่ายและปัสสาวะลำบากกว่าปกติ โดยในระยะแรกอุจจาระยังมีลักษณะเป็นก้อนดี สุนัขได้รับการวินิจฉัยเบื้องต้นว่าเป็นโรคนิ่วในถุงน้ำดี (Cholelithiasis) และได้รับการรักษาทางอายุรกรรมอย่างต่อเนื่อง อย่างไรก็ตาม ในเดือนพฤศจิกายน เจ้าของสังเกตพบว่า อาการขับถ่ายและปัสสาวะลำบากยังคงอยู่และมีความรุนแรงขึ้น โดยลักษณะอุจจาระเปลี่ยนจากก้อนปกติเป็นลักษณะแบนเรียว (Ribbon-like stool) ชัดเจนยิ่งขึ้นดังภาพที่ 10 สัตวแพทย์จึงได้ทำการล้วงตรวจผ่านทางทวารหนัก (Rectal palpation) พบก้อนเนื้อผิวเรียบกดเบียดบริเวณลำไส้ตรง (Rectum) ซึ่งลักษณะดังกล่าวบ่งชี้ว่าเป็นก้อนที่มีต้นกำเนิดจากภายนอกลำไส้ (Extraluminal origin) เมื่อทำการคลำตรวจช่องท้องในท่านอนหงาย (Dorsal recumbency) เพื่อระบุตำแหน่งก้อนเนื้อภายในช่องท้อง พบว่าสามารถคลำก้อนได้ที่บริเวณด้านหน้าของกระดูกเชิงกราน (Cranial to pubis) แต่ก้อนมีการเคลื่อนตัวได้ค่อนข้างยาก



ภาพที่ 10 *ลักษณะอุจจาระที่แบนเรียวลักษณะคล้ายริบบิ้น (Ribbon-like stool) เนื่องจากส่วนของไส้ตรง (rectum) ถูกกดเบียดด้วยเนื้องอกกล้ามเนื้อเรียบที่บริเวณช่องคลอดในสุนัข (ภาพโดยผู้แต่ง)*

เพื่อข้อมูลวินิจฉัยเพิ่มเติม จึงได้ทำการถ่ายภาพรังสี (X-ray) พบก้อนเนื้อมีลักษณะที่มีความหนาแน่นแบบเนื้อเยื่ออ่อน (Soft tissue density) บริเวณช่องเชิงกราน (Pelvic cavity) และพบการตีบแคบของลำไส้ตรง ซึ่งถูกดันยกขึ้นไปทางด้านบน (Dorsal displacement) อนุมานได้ว่าเนื้องอกน่าจะเจริญจากโครงสร้างที่อยู่ต่ำกว่าลำไส้ตรง ผลการตรวจอัลตราซาวด์ (Ultrasonography) พบก้อนเนื้อลักษณะ Heterogeneous mass ขนาด 2.74×3.54 เซนติเมตร อยู่ข้างกระเพาะปัสสาวะแต่ไม่สามารถระบุอวัยวะต้นกำเนิดได้ชัดเจน จึงพิจารณาทำเอกซเรย์คอมพิวเตอร์ (CT scan) เพื่อช่วยวินิจฉัยและวางแผนการรักษา พบก้อนเนื้อขนาดใหญ่ (3.67×3.34×8.29 เซนติเมตร) โดยระบุได้ว่าก้อนเนื้อมีต้นกำเนิดจากตัวมดลูก (Uterus) ลุกลามลงไปถึงช่องคลอด (Vagina) ก้อนเนื้อดังกล่าวกดเบียดกระเพาะปัสสาวะไปทางด้านขวาและดันลำไส้ใหญ่ (Colon/Rectum) ขึ้นไปด้านบนดังภาพที่ 11 ซึ่งผล CT scan ช่วยยืนยันสาเหตุของอาการเบ่งถ่ายและลักษณะอุจจาระที่เป็นเส้นแบน (Ribbon-like stool) ได้อย่างชัดเจน

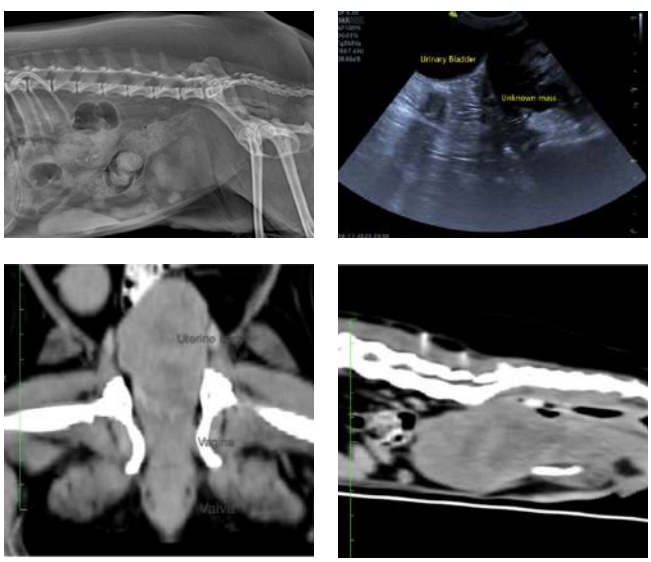

ภาพที่ 11 *การใช้ภาพวินิจฉัย (Diagnostic imaging) โดยใช้ภาพรังสีวินิจฉัย (ภาพซ้ายบน) อัลตราซาวด์ (ภาพขวาบน) และภาพเอกซเรย์คอมพิวเตอร์ของเนื้องอกกล้ามเนื้อเรียบที่ช่องคลอดในสุนัข (ภาพโดยผู้แต่ง)*

สุนัขตัวนี้ได้รับการวางแผนผ่าตัดทำหมัน (Ovariohysterectomy; OHE) ร่วมกับการผ่าตัดสำรวจช่องท้อง (Abdominal exploratory) เนื่องจากประเมินแล้วว่าก้อนเนื้อส่วนใหญ่อยู่ภายในช่องท้อง โดยจัดระดับความเสี่ยงการวางยาสลบไว้ที่ ASA 3 เนื่องจากอายุมากและมีโรคประจำตัวคือนิ่วในถุงน้ำดี สัตว์ได้รับยา Premedication ด้วย Morphine และ Midazolam เหนี่ยวนำการสลบ (Induction) ด้วย Propofol และคงระดับการสลบ (Maintenance) ด้วย Sevoflurane ตลอดการผ่าตัด เมื่อทำการเปิดผ่าช่องท้องและสำรวจ พบก้อนเนื้องอกขนาดประมาณ 3×3×7 เซนติเมตร อยู่ที่บริเวณต่ำกว่าระดับปากมดลูก (External ostium of cervix) ซึ่งบ่งบอกว่าก้อนเนื้อดังกล่าวมีต้นกำเนิดมาจากส่วนของช่องคลอด ลักษณะเนื้องอกภายนอกมีผิวเรียบ ไม่มีการยึดติดกับอวัยวะโดยรอบ ยกเว้นการเจริญที่แนบชิดกับแนวท่อปัสสาวะ (Urethra) ตามกายวิภาคปกติ (Normal anatomy) ซึ่งต้องใช้ความระมัดระวังสูงเพื่อป้องกันความเสียหาย ศัลยแพทย์ทำการผ่าตัด OHE โดยการผูกมัด Ovarian vessels ทั้งสองฝั่ง จากนั้นเปลี่ยนมาทำการกรีดเปิดช่องคลอด (Vaginotomy) แบบ Ventral approach เมื่อทำการกรีดเปิดจนถึงเปลือกหุ้ม (Capsule) ของก้อนเนื้อ ได้ใช้สำลีก้าน (Cotton swab) ช่วยในการเลาะแยก ก้อนออกจากบริเวณดังกล่าว ในระหว่างผ่าตัดพบเลือดออกที่บริเวณด้านบนของก้อน จึงได้ทำการห้ามเลือดและใส่วัสดุห้ามเลือดลงไปทดแทนในพื้นที่ว่าง หลังนำเนื้องอกออกพบว่ามีการทะลุเข้าสู่โพรงช่องคลอด (Vaginal lumen) เล็กน้อย จึงทำการเย็บปิดด้วยไหม Monofilament โดยซ่อนปมไว้ใต้ชั้นกล้ามเนื้อและทำการเย็บปิดด้วยผนังชั้นนอกของ vagina ด้วย monofilament อีกครั้ง หลังจากนั้นจึงทำการผูกมัดและตัดมดลูกออกเพื่อจบกระบวนการ OHE อย่างสมบูรณ์ดังรูปที่ 12 ภายหลังการผ่าตัดสุนัขฟื้นตัวได้ดี พบระดับเม็ดเลือดแดงลดต่ำลงเล็กน้อยหลังจากการผ่าตัด แต่อาการเบ่งถ่ายและปัสสาวะลำบากหายไปทันที ลักษณะอุจจาระกลับมาเป็นก้อนปกติ ผลตรวจทางพยาธิวิทยายืนยันว่าเป็นเนื้องอกกล้ามเนื้อเรียบชนิดไม่ร้ายแรง (Leiomyoma) ที่มีต้นกำเนิดจากบริเวณช่องคลอดของสุนัขเพศเมีย

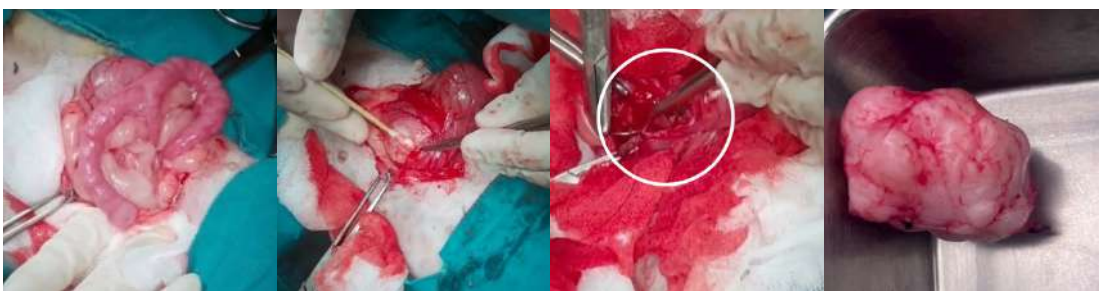

ภาพที่ 12 *ลักษณะของเนื้องอกกล้ามเนื้อเรียบที่ช่องคลอดในระหว่างการผ่าตัด โดยภาพที่ถูกวงกลมสีขาวแสดงพื้นที่ว่างภายในชั้นกล้ามเนื้อของช่องคลอดภายหลังจากการนำเนื้องอกกล้ามเนื้อเรียบชนิด extraluminal mass ออก (ภาพโดยผู้แต่ง)*

สรุปและวิจารณ์

จากกรณีศึกษาข้างต้นแสดงให้เห็นอย่างชัดเจนว่า ความรู้ความเข้าใจเกี่ยวกับลักษณะทางกายวิภาคและตำแหน่งการเกิดโรค มีบทบาทสำคัญในการช่วยอนุมานถึงโครงสร้างต้นกำเนิดและชนิดของเนื้องอกที่มีความเป็นไปได้ตามรายงานในอดีต นอกจากนี้ การประเมินอาการทางคลินิกยังเป็นปัจจัยสำคัญที่ช่วยจำกัดขอบเขตการวินิจฉัย เนื่องจากเมื่อเนื้องอกในระบบสืบพันธุ์มีการขยายขนาดขึ้น มักส่งผลกระทบโดยตรงต่อโครงสร้างข้างเคียง ทั้งระบบทางเดินปัสสาวะและระบบขับถ่าย ดังที่ปรากฏในกรณีศึกษานี้ แม้ว่าในสัตว์ป่วยรายนี้จะมีการใช้เครื่องมือวินิจฉัยครบถ้วนทั้งภาพถ่ายรังสี อัลตราซาวด์ และเอกซเรย์คอมพิวเตอร์ ซึ่งช่วยให้การวางแผนผ่าตัดเป็นไปอย่างแม่นยำ แต่ในทางปฏิบัติอาจไม่ใช่สัตว์ป่วยทุกรายที่จะสามารถเข้าถึงการวินิจฉัยด้วยเครื่องมือขั้นสูงระดับนี้ได้ ดังนั้น ทักษะพื้นฐานทางสัตวแพทย์ ไม่ว่าจะเป็นองค์ความรู้เรื่องโรค การประเมินอาการทางคลินิก และการตรวจร่างกายอย่างละเอียด โดยเฉพาะการคลำตรวจช่องท้องและการล้วงตรวจผ่านทางทวารหนัก จึงยังคงเป็นเครื่องมือสำคัญที่สุดในการระบุ วินิจฉัย และประเมินความเป็นไปได้ของเนื้องอกในระบบสืบพันธุ์ ยิ่งสัตวแพทย์สามารถประเมินและวินิจฉัยโรคได้รวดเร็วเท่าใด (Early detection) ย่อมช่วยลดความเสี่ยงจากการผ่าตัดให้กับสัตว์ป่วยได้มากเท่านั้น ในทางตรงกันข้าม ความล่าช้าในการวินิจฉัยหรือการละเลยความเป็นไปได้ของโรคกลุ่มนี้ จนปล่อยให้เนื้องอกขยายขนาดและรบกวนการทำงานของร่างกายมากขึ้น ไม่เพียงแต่จะทำให้สัตว์ได้รับความเสี่ยงที่สูงขึ้น แต่ยังเพิ่มความซับซ้อนและความยากลำบากในการทำหัตถการของศัลยสัตวแพทย์ตามไปด้วย

เอกสารอ้างอิง

Akhila, T.R., Ganesh, T.N., Azimah, A., Kok, M.K. and Salleh, A. 2025. Unusual histopathological

features of a uterine leiomyosarcoma in a dog. Iran. J. Vet. Res. 26 (1): 88–93.

Avallone, G., Pellegrino, V., Muscatello, L.V., Roccabianca, P., Castellani, G., Sala, C., Tecilla, M.,

Valenti, P. and Sarli, G. 2022. Canine smooth muscle tumors: a clinicopathological study. Vet. Pathol. 59 (2): 213–221.

Ballegeer, I.A., Kouskouras, K.A., Tziris, N.E. and Charitanti, A.A. 2014. Radiographic and

ultrasonographic findings of uterine neoplasms in nine dogs. J. Am. Anim. Hosp. Assoc. 50 (5): 330–337.

Barozzi, M.C.M., Saba, C.F. and Gendron, K.P. 2021. CT characteristics of uterine and vaginal

mesenchymal tumours in dogs. J. Small Anim. Pract. 62 (4): 293–299.

Bodinga, H.A., Abubakar, N., Abdullahi, N. and Hassan, T. 2019. Vaginal leiomyoma in a crossbred

Rottweiler female dog: a case report. Asian J. Res. Anim. Vet. Sci. 3 (2): 1–4.

Brodey, R.S. and Roszel, J.F. 1967. Neoplasms of the canine uterus, vagina, and vulva: a clinicopathologic

survey of 90 cases. J. Am. Vet. Med. Assoc. 151 (10): 1294–1307.

Cooper, B.J. and Valentine, B.A. 2002. Tumors of muscle. In: Meuten, D.J., editor. Tumors in Domestic

Animals. 4th ed. Ames: Iowa State Press. 319–363.

Eker, K., Salmanoğlu, M.R. and Vural, S.A. 2006. Unilateral leiomyoma in the mesosalpinx of a dog. J.

Am. Anim. Hosp. Assoc. 42 (5): 392–394.

Erdogan, G. 2025. Clinical findings of the coexistence of an extraluminal multiple vaginal leiomyoma

with ovarian cystadenoma in a dog. Anim. Health Prod. Hyg. 14 (1): 37–41.

Flores, F.S., Rosa, C.C., Hörbe, A.V., Calva, C.K.N., Cassanego, G.R., Kommers, G.D. and Corrêa, L.F.D.

2025. Primary ovarian leiomyosarcoma in a dog: case report. Arq. Bras. Med. Vet. Zootec. 77 (4): e13322.

Kazmierczak, J., Sugai, N.J., Withowski, K.E., Jonatan, A., LeRoith, T. and Cecere, J.T. 2023. Case report:

A case of oviductal and uterine leiomyosarcoma in an 11-year-old dog. Front. Vet. Sci. 10: 1227799.

Kydd, D.M. and Burnie, A.G. 1986. Vaginal neoplasia in the bitch: a review of forty clinical cases. J.

Small Anim. Pract. 27 (4): 255–263.

Lee, H.W., Kang, K.K., Min, C.W., Kim, A.Y., Lee, E.M., Lee, E.J., Lee, M.M., Kim, S.H., Sung, S.E.

and Jeong, K.S. 2014. Primary leiomyoma of the ovaries in a dog. J. Biomed. Res. 15 (1): 53–56.

Marques, S.P. and Monteiro, A. 2025. Diagnosis and treatment of a large periovarian leiomyosarcoma in

a female dog. Arq. Bras. Med. Vet. Zootec. 77 (4): 1–6.

McEntee, M.C. 2002. Reproductive oncology. Clin. Tech. Small Anim. Pract. 17 (3): 133–149.

Millán, Y., Gordon, A., de los Monteros, A.E., Reymundo, C. and Martín de las Mulas, J. 2007. Steroid

receptors in canine and human female genital tract tumours with smooth muscle differentiation. J. Comp. Pathol. 136 (2–3): 197–201.

Miller, M.A., Ramos-Vara, J.A., Dickerson, M.F., Johnson, G.C., Pace, L.W. and Kreeger, J.M. 2003.

Uterine neoplasia in 13 cats. J. Vet. Diagn. Invest. 15 (6): 515–522.

Mohan, D., Maiti, S.K., Shivaraju, S., Ramith, K.R., Sangeetha, P. and Bindhuja, B.V. 2018. Surgical

management of multiple uterine tumours in a dog. MOJ Anat. Physiol. 5 (3): 117–118.

Nelissen, P. and White, R.A.S. 2012. Subtotal vaginectomy

for management of extensive vaginal disease

in 11 dogs. Vet. Surg. 41 (4): 495–500.

Ogden, J.A., Selmic, L.E., Liptak, J.M., Oblak, M.L., Culp, W.T.N., de Mello Souza, C.H., Grimes, J.A.,

Traverson, M., Cray, M., Abrams, B.E. and Wavreille, V.A. 2020. Outcomes associated with vaginectomy and vulvovaginectomy in 21 dogs. Vet. Surg. 49 (6): 1132–1143.

Percival, A., Singh, A., zur Linden, R.A., Watrous, G., Patten, S., Valverde, A. and Ratsep, E. 2018.

Massive uterine lipoleiomyoma and leiomyoma in a miniature poodle bitch. Can. Vet. J. 59 (7): 799–804.

Saba, C.F. and Lawrence, J.A. 2013. Tumors of the female reproductive system. In: Withrow, S.J., Page,

R.L. and Vail, D.M., editors. Withrow and MacEwen's Small Animal Clinical Oncology. 6th ed.

St. Louis: Elsevier. 597–603.

Serin, G., Aydogan, A., Yaygingul, R. and Tunca, R. 2010. Uterine leiomyosarcoma in a dog: a case report.

Vet. Med. (Praha) 55 (8): 405–408.

Singh, K., Bodh, D., Gopinathan, A., Mohsina, A. and Sangeetha, P. 2014. A case of concurrent inguinal

hernia and vaginal leiomyoma in a bitch successfully treated surgically. Res. J. Vet. Pract. 2 (1): 1–4.

Sontas, B.H., Ozyogurtcu, H., Turna, O., Arun, S. and Ekici, H. 2010. Uterine leiomyoma in a spayed

poodle bitch: a case report. Reprod. Domest. Anim. 45 (3): 550–554.

Tanaka, T., Noguchi, S., Wada, Y., Yamazaki, H., Nishida, H. and Akiyoshi, H. 2022. Computed

tomography and magnetic resonance imaging findings in dogs with vaginal leiomyoma and leiomyosarcoma. Vet. Med. Sci. 8 (6): 2307–2314.

Thacher, C. and Bradley, R.L. 1983. Vulvar and vaginal tumors in the bitch: a retrospective study. J. Am.

Vet. Med. Assoc. 183 (6): 690–692.

Troisi, A., Orlandi, R., Vallesi, E., Pastore, S., Sforna, M., Quartuccio, M., Zappone, V., Cristarella, S. and

Polisca, A. 2017. Clinical and ultrasonographic findings of ovarian tumours in bitches: a retrospective study. Vet. Rec. Open. 4 (1): e000222.

Tsioli, V.G., Gouletsou, P.G., Loukopoulos, P., Zavlaris, M. and Galatos, A.D. 2011. Uterine

leiomyosarcoma and pyometra in a dog. J. Small Anim. Pract. 52 (2): 121–124.

Tunç, E., Özdil, A. and Acar, D.B. 2023. Vaginal leiomyosarcoma in a dog. Atatürk Univ. J. Vet. Case

Rep. 4 (1): 18–22.

Zachary, J.F. and McGavin, M.D. 2012. Pathologic Basis of Veterinary Disease. 5th ed. St. Louis: Elsevier

Mosby.

คำถามท้ายบทความ

1. เนื้องอกกล้ามเนื้อเรียบ (SMTs) ในระบบสืบพันธุ์สุนัขเพศเมีย ส่วนใหญ่พบได้บ่อยที่สุดในตำแหน่งใด
   ก. รังไข่ (Ovary)
   ข. มดลูก (Uterus)
   ค. ช่องคลอด (Vagina)
   ง. ท่อนำไข่ (Fallopian tubes)
2. อาการทางคลินิกใดที่อาจพบได้ในสุนัขที่มีเนื้องอกกล้ามเนื้อเรียบในระบบสืบพันธุ์สุนัขเพศเมีย ซึ่งเกิดจากการกดเบียดลำไส้ใหญ่ส่วนปลายและไส้ตรง
   ก. ภาวะปัสสาวะเล็ด (Urinary incontinence)
   ข. หายใจลำบาก (Dyspnea)
   ค. อาเจียน (Vomiting)
   ง. อุจจาระมีลักษณะแบนคล้ายริบบิ้น (Ribbon-like stool)
3. ข้อใดคือเครื่องมือวินิจฉัยที่มีประสิทธิภาพในการประเมินภาพรวมของช่องท้อง และช่วยระบุลักษณะ “การถูกเบียดตำแหน่ง” (Displacement) ของอวัยวะข้างเคียง เพื่อใช้อนุมานจุดกำเนิดของเนื้องอกในรังไข่และมดลูก
   ก. การตรวจร่างกาย (Physical Examination)
   ข. การตรวจทางห้องปฏิบัติการ (Laboratory Tests)
   ค. การถ่ายภาพรังสี (Radiography)
   ง. การตรวจด้วยคลื่นเสียงความถี่สูง (Ultrasonography)
4. เนื้องอกกล้ามเนื้อเรียบชนิดใดที่มีลักษณะตรงกับคำบรรยายว่า “เจริญเติบโตช้า มีขอบเขตชัดเจนและไม่ลุกลาม” มากที่สุด
   ก. Leiomyoma
   ข. Hemangiosarcoma
   ค. Adenocarcinoma
   ง. Leiomyosarcoma
5. ข้อใดคือเป้าหมายหลักของการรักษาเนื้องอกกลุ่มกล้ามเนื้อเรียบในระบบสืบพันธุ์สุนัขเพศเมีย
   ก. การลดอิทธิพลของฮอร์โมนเพศด้วยการทำหมัน (Ovariohysterectomy) เพียงอย่างเดียว
   ข. การตัดก้อนเนื้องอกออกให้ครบถ้วนสมบูรณ์ (Complete surgical excision)
   ค. การใช้ยาเคมีบำบัดเพื่อควบคุมการเจริญเติบโตของเนื้องอก
   ง. การรักษาตามอาการเพื่อบรรเทาความเจ็บปวด
6. การตรวจด้วยคลื่นเสียงความถี่สูง (Ultrasonography) มีประโยชน์อย่างไรในการวินิจฉัยเนื้องอกที่ตำแหน่งของรังไข่?
   ก. ช่วยในการวางแผนการผ่าตัดตัดกระดูกเชิงกราน
   ข. ช่วยประเมินการยึดติดกับอวัยวะข้างเคียงในเบื้องต้น
   ค. ช่วยยืนยันการแพร่กระจายไปยังปอด
   ง. ช่วยในการเพาะเชื้อแบคทีเรีย
7. ข้อใดอธิบายลักษณะการเจริญเติบโตของเนื้องอกช่องคลอดชนิด Intraluminal mass ได้ถูกต้องตามเนื้อหา
   ก. เจริญฝังตัวอยู่ในชั้นกล้ามเนื้อและดันออกไปทางด้านนอก
   ข. เจริญยื่นเข้ามาในช่องว่างของช่องคลอด (Vaginal lumen)
   ค. เจริญลุกลามเข้าไปในกระเพาะปัสสาวะ
   ง. เจริญกระจายตัวไปตามท่อน้ำเหลือง
8. ในการตรวจอัลตราซาวด์ จุดสังเกตทางกายวิภาค (Landmark) ใด ที่ใช้ยืนยันว่าก้อนเนื้อนั้นมีต้นกำเนิดมาจาก “ช่องคลอด (vagina)” ไม่ใช่ “มดลูก (uterus)”
   ก. ก้อนเนื้อวางตัวอยู่ต่ำกว่าระดับปากมดลูก (Caudal to External ostium of cervix)
   ข. ก้อนเนื้อวางตัวอยู่สูงกว่าระดับกระเพาะปัสสาวะ (Dorsal to Urinary bladder)
   ค. ก้อนเนื้อมีลักษณะเป็นถุงน้ำ (Cystic structure) ขนาดใหญ่
   ง. ก้อนเนื้อมีการยึดติดกับขั้วไต (Renal pedicle)

9. การตรวจร่างกายขั้นพื้นฐานใดที่ช่วยในการจำกัดขอบเขตและประเมินตำแหน่งของก้อนเนื้องอกในระบบสืบพันธุ์สุนัขเพศเมียเบื้องต้น

ก. การตรวจหัวใจและปอด

ข. การวัดอุณหภูมิร่างกาย

ค. การคลำตรวจช่องท้อง (Abdominal Palpation)

ง. การตรวจสุขภาพช่องปาก

10. ฮอร์โมนชนิดใดที่มีบทบาทสำคัญในการกระตุ้นให้เกิดเนื้องอกกล้ามเนื้อเรียบในระบบสืบพันธุ์

ก. ไทรอกซิน (Thyroxine)

ข. คอร์ติซอล (Cortisol)

ค. อินซูลิน (Insulin)

ง. เอสโตรเจน (Estrogen)

เฉลย

1. ข้อ ค.
2. ข้อ ง.
3. ข้อ ค.
4. ข้อ ก.
5. ข้อ ข.
6. ข้อ ข.
7. ข้อ ข.
8. ข้อ ก.
9. ข้อ ค.
10. ข้อ ง.

BestAgro COMPANION

Dechra

PREVOMAX®



....it's maropitant, with *LESS STING*[1]



What is **Prevomax®**

Prevomax® is an injection that contains the active ingredient maropitant and is used for the treatment and prevention of vomiting and nausea in dogs and cats.
It is particularly useful for the treatment and prevention of nausea induced by chemotherapy and for treatment of vomiting, in combination with other supportive measures.

Administration

Prevomax® should be injected **subcutaneously or intravenously, once daily**, at a dose of 1 mg of maropitant/kg bodyweight (**1 ml/10 kg bodyweight**) for **up to 5 consecutive days**.
Intravenous administration of the veterinary medicinal product **should be given as a single bolus** without mixing the product with any other fluids.
To prevent vomiting, the product should be administered **more than 1 hour in advance**.
The duration of effect is approximately 24 hours and therefore treatment can be given the night before chemotherapy or other emesis-inducing event.

Benzyl alcohol

Prevomax® contains **benzyl alcohol**, a common preservative in many injectable medicines. The benefits of inclusion of this preservative have been demonstrated by a clinical study comparing the pain response after subcutaneous injection of two maropitant formulations to beagle dogs.

DOCTOR NOK SUPPLY CO.,LTD. | GlinX

InMorph

AutoMorph AI Platform

All-in-One AI Morphology Analyzer

- Comprehensive Multi-Sample Analysis
- Trained on over 10 million patient images & up to 100+ parameters
- Easy Maintenance, User-Friendly
- Faster with 6-10 mins obtain accurate results

Blood 45+ params

Faeces 27+ params

Urine 21+ params



สอบถามข้อมูลเพิ่มเติม
Contact Us :
080-013-8358 (ฝ่ายขาย)
apaporn.s@doctornoksupply.co.th
Line ID : @doctornoksupply

Canvirol

Canvirol™ is a patented, all natural, Plant-based compound that activates immune system and also even reverse telomere shortening.



Uniqueness of Canvirol™ products

DKSH

CLINICAL ALLIANCE IS HELPING IMPROVE
PET CARE AND HEALTH OUTCOMES.

ROYAL CANIN® | CLINICAL ALLIANCE

CANINE FORMULAS





GASTROINTESTINAL® LOW FAT + HYPOALLERGENIC

Multifunction



RENAL + HYPOALLERGENIC

Multifunction



URINARY S/O® + HYPOALLERGENIC

Multifunction

FELINE FORMULAS





GASTROINTESTINAL® HYDROLYSED PROTEIN

Monofunction



CARDIAC

Monofunction



URINARY S/O + BLADDER COMFORT

Multibenefit

F4S (Fit4Select)

DEDICATED FORMULAS ADDRESSING **PETS' UNIQUE HEALTH NEEDS**



VVL

sensotop

Dermal care for their skin



ผลิตภัณฑ์ประกอบการรักษาแผล และโรคผิวหนังสำหรับสัตว์เลี้ยง

"เซนโซทอป" (sensotop) ผลิตภัณฑ์ดูแลผิวหนังและเส้นขนสำหรับสัตว์เลี้ยง ปลอบประโลมผิวด้วยสารสกัดจากฮอปส์ เพื่อสุขภาพผิวที่ดีสำหรับสัตว์เลี้ยงที่คุณรัก

VVL VetVitallist

Product by: VetVitallist co.,Ltd
486, Soi Saensabai, Phra Khanong, Khlong Toei, Bangkok 10110
E-Mail: contact@vetvitallist.com
Tel: +66 (0) 2017 5230, www.vetvitallist.co.th

vetvitallist sensotop

Intervetta

VALUE THEIR LIFE.

OTOFLUSH®

Healthy Ears Start Here.





SYNERGIST POWER: PHMB and Tris-EDTA

- ✓ **PHMB** — Broad-spectrum antimicrobial efficacy against both Gram-positive and Gram-negative bacteria, fungi, and yeasts.
- ✓ **Tris-EDTA** — Chelating cell walls and enhances membrane permeability to antimicrobials.

pH-neutral, non-ototoxic and non-irritant
Safe for tympanic membrane ruptured*

Anti-Biofilm formula

Rapid action in 10s



Hill's PRESCRIPTION DIET

putting allergies to rest



โภชนาการสูตรไฮโดรไลซ์โปรตีนของเรา เสริมส่วนผสม **ActivBiome+** สำหรับการย่อยอาหาร ช่วยส่งเสริมการจัดการระยะยาวสำหรับภาวะภูมิแพ้อาหาร ให้ทุกคนพักผ่อนได้อย่างสบายใจ

1. ได้รับการทดสอบทางคลินิกแล้วว่าช่วยให้อุจจาระเป็นก้อนภายใน 3 วัน -- **เร็วกว่าสูตรเดิม 7 เท่า**
2. สูตรที่คิดค้นขึ้น เพื่อบำรุงผิวหนังและเส้นขนให้**มีสุขภาพดีขึ้นอย่างเห็นได้ชัดใน 30 วัน**
3. ส่วนผสมไฮโดรไลซ์โปรตีนช่วยลดอาการผิวระคายเคือง อาการคัน และปัญหาในระบบทางเดินอาหาร

SCIENCE DID THAT.

Prescription Diet z/d Canine - Dry, Canned, Prescription Diet z/d Canine Small Bites - Dry

©2023 Hill's Pet Nutrition, Inc.

mindray animal care

awalife 安侣

NP INTERTRADE CO.,LTD.

เครื่องมือสำหรับสัตว์แพทย์ในประเทศไทยมากกว่า 2,000 แห่งเลือกใช้

AI-100Vet

MORPHOLOGY ANALYZER

มิติใหม่การอ่านเซลล์

- No Blood smear
- 4 Sample types
- Exotic Compatible

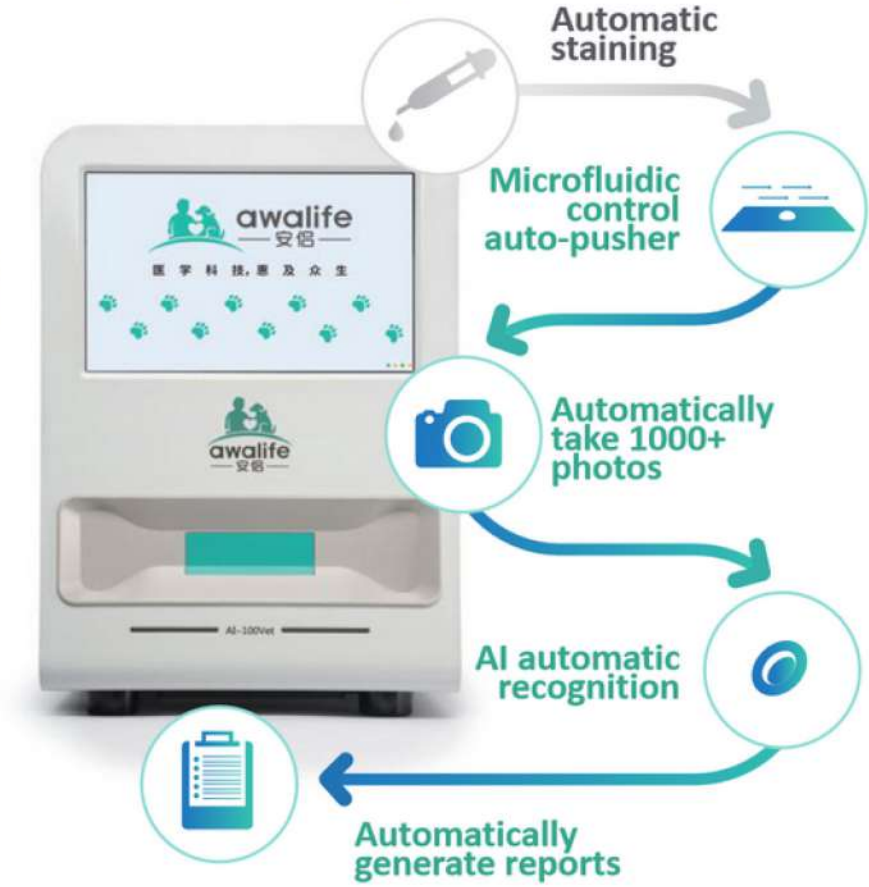



Veta 5 Plus

Veterinary Anesthesia Super Hub

ปรับการทำงานของ Ventilator อัตโนมัติ ตามระดับค่า $EtCO_2$

ยกระดับความปลอดภัยในการวางยา

Our Website

Contact us

NP intertrade | www.npintertrade.com

Warm air

VETERINARY AUTOMATIC AIR WARMING SYSTEM

THINA IM-EX

Veterinary Automatic Air Warming System













Thina Im-Ex Co,.Ltd
Tel : 0819430263

YuMOVE®

UK's No.1 Vet-Recommended Supplements*

TRUSTED BY VETS. CHOSEN BY PETS.

20 YEARS OF SCIENCE.
A LIFETIME OF CARE.



UK's NO.1* VET-RECOMMENDED JOINT SUPPLEMENT BRAND

20 YEARS OF RESEARCH

SCIENCE-BACKED FORMULAS

RESULTS YOU CAN SEE

THAT'S WHY VETS TRUST **YUMOVE®**



Contact Us

LINE

*UK's no. 1 vet-recommended joint supplement brand. YuMOVE Veterinary Tracker by Kynetec 2025

PROTIA

ลูกรักคันไม่หยุด!? เกาจนขนร่วง หรือว่าจะเป็น



“ภูมิแพ้”



มีผื่นแดง



จามบ่อย
มีน้ำมูกใส



ท้องเสีย
เรื้อรัง



หูอักเสบ
บ่อย

บริการตรวจภูมิแพ้ จากเลือด

ด้วยเทคนิค Immunobloting โดยการตรวจหา IgE, IgG
ที่จำเพาะต่อสารก่อภูมิแพ้



สารก่อภูมิแพ้ 125 รายการ

สัตว์(สะเก็ดผิวหนังของสัตว์)/ หญ้า/ วัชพืช/ ละอองเกสรจากต้นไม้/ ไรฝุ่น/ แมลง/ อาหาร/ เชื้อรา

รู้ผลใน 7 วันทำการ

PM VetCare www.pmvetcare.com | E-mail : info@smartscience.co.th | Tel. 02-0777593, 087-8306909

Laser Therapy *RLT-24* with Laser Surgery

1300+
Built-in
treatment protocols

24 w
Class IV High power laser

3 Modes
CW, Pulse, ISP

4 Wavelengths
650nm, 810nm, 915nm, 980nm

5 Lenses
Zoom Optical, Massage Optical,
Plus Optical, Massage Plus Optical,
ENT acupuncture Optical

And Laser Surgery Kit



เพื่อการรักษาที่ปลอดภัย
และมีประสิทธิภาพ



สอบถามเพิ่มเติม

RWD TK-VETKIT
HISTOCENTER
Beyond Instruments

Rigid scope | Broncho scope | Gastro scope

Medical Record Management system
Restore medical report truly and accurately, support report printing

Excellent Manipulation
Ergonomics design, Multi-function buttons on endoscope handle

Full High Definition 2.0 Mega pixel
CMOS technology with 1080P Resolution for better viewing experience



ENDOSCOPE SYSTEM

PETANEER

ADVANCE VET ICU

Automatically maintains optimal environment	Maintains stable temp & humidity, prevents shock Adjustable temperature: 18–38°C
Safe O_2 System with Auto Adjustment	Efficient safe O_2 use (5L = 20L standard) Enhances survival in respiratory emergencies
Automatic CO_2 Removal System	Expels carbon dioxide from the ICU chamber Prevents respiratory acidosis
UV Sterilization	Built-in UV lamps for non-chemical disinfection Lowers infection risk in vulnerable animals
Nebulizer Therapy	Converts medicine into a fine mist for deep lung inhalation Effective for respiratory conditions like asthma and bronchitis
Light Therapy & private curtain	**Red light:** Promotes melatonin and better sleep **Blue light:** Suppresses melatonin, increases alertness
Facilities	UPS, IV Ports & Wheels Supports continuous treatment even during power loss Easy device connection and mobility
Technology Support	Smart Central Control (11" Touchscreen) 13MP AI camera with exam light for real-time monitoring
Built-in Jumping/Rest Platforms	Multi-level space for climbing and hiding Supports natural feline behavior and reduces anxiety



SIZE S
(74W X 104L X 168H CM)



SIZE M
(87W X 134L X 168H CM)



SIZE L
(87W X 144L X 188H CM)

Open O_2 Chamber



Light Therapy



Smart data center



Cat friendly Chamber



CONTACT US

092-392-5264
Dr. Knight (Product & Sales Representative)

LINE @petaneer
info@petaneer.com
www.petaneer.com

Review of Total Hip Replacement using Vetmaster Dual Mobility Prostheses in 19 Cats and Complication Report

Zhongheng WU[1], Shi HE[2], Jun ZHANG[3], Bingyun WANG[4*] ,Shoujun LI[2*]

Abstract

Prosthesis dislocation remains the most common short-term complication in total hip replacement (THR), with an incidence of 1%–14%. This issue is a significant concern for clinicians and pet owners. Historically, hip replacement applications and complications have primarily been studied in dogs, with limited data available for cats. However, as the number of feline total hip arthroplasties has increased, veterinarians have grown more attentive to its indications, complication rates, and postoperative outcomes. This article presents the first retrospective analysis of dual mobility cup (DMC) usage in cats, including patient history, surgical indications, techniques, outcomes, and complications. The study evaluated Vetmaster's cementless dual mobility replacement system, with all cases undergoing short- and long-term follow-up. Postoperative radiographs revealed that 19 cases exhibited retroverted acetabular cup inclination, with adequate acetabular fossa coverage and sufficient interference fit. The overall complication rate was 13% (3/23), comprising two cases of simple hip dislocation (8.69%) and one traumatic femoral fracture leading to dislocation (4.35%). These findings suggest that the dual mobility hip replacement system is a viable and effective option for treating hip disease in cats.

Keywords: *Cat, Cementless, Dislocation, Dual mobility cup, Total hip replacement*

[1]Doctor Veterinary hospital of Guangzhou, China.

[2]South China Agricultural University, Guangdong, China

[3]Guangdong Polytechnic of Science and Trade, Guangdong, China.

[4]School of Life Science and Engineering, Foshan University, Guangdong, China.

***Corresponding authors email address:** bywang63@163.com and shoujunli@scau.edu.cn

Introduction

Total Hip Replacement (THR) is an osteoarticular prosthesis made of a biocompatible and mechanically sound metal material that is surgically used to replace a joint that has been damaged by disease or injury. The goal is to remove the lesion, remove the ache, and restore joint mobility and function.[1] In 1957, Dr. Harry Gorman initiated the history of THR in dogs by performing the first study of hip replacement in experimental dogs at Ohio State University. After 17 years of research, a commercial THR system was developed in dogs in 1974. The system consisted of bone cement, an artificial femoral head fixed to a stainless-steel femoral stem component, and a polyethylene acetabular cup component. THR has been performed as a salvage procedure for the hip of medium to large canine sizes for approximately 40 years.[2]

The occurrence of complications is a great concern for clinicians and owners. Complications after THR include dislocation, infection, loosening of the acetabular cup, femoral fracture and sciatic nerve palsy. Dislocation is the most common complication[3], of which coxofemoral luxation is the most frequently reported, with an incidence of 1.8% to 12.5%.[4-7] However, the incidence of caudoventral dislocation (CVL) is low, with reporting occurrence in 1.8% of dogs following cemented or cementless THR, typically during the early postoperative period.[6] To reduce the risk of dislocation, Professor Gilles Bousqust proposed the concept of dual mobility (DM).[8,9] It combines the principle of "low friction" popularized by Charnley with McKee Farrar's concept of utilizing a larger diameter femoral head to strengthen implant stability.[10,11] The DM acetabular component is a removable polyethylene liner placed between the prosthetic head and the metal acetabular cup. The purpose is to expand the maximum possible range of motion of the hip joint, reduce wear and increase the head-neck ratio, thereby increasing the leap distance and reducing the risk of dislocation. At present, THR has proven to be an excellent treatment for improving hip function in dogs, with a success rate of 95% and a complication rate of 7-12%.[12-14]

Hip disease in cats include Hip Dysplasia(HD), Slipped capital femoral epiphysis(SCFE), Legg-Calvé-Perthes disease, Osteoarthritis and other Hip fractures or femoral head dislocations due to trauma. HD and osteoarthritis are the most common diseases.[15] HD is a genetic disorder with an incidence of 7-32% and is breed-dependent, with a higher incidence in purebred cats than in domestic cats.[16,17] The Maine Coon were the common breed with an incidence of 24.9%.[18] Osteoarthritis is usually secondary to HD, but can also result from trauma or developmental abnormalities. Because cats disguise their weaknesses, the early stages of the disease are not easily recognized by pet owners. Cats with hip disease exhibit clinical symptoms such as lameness, reduced mobility, inability to utilize the litter box, and aggression due to pain.

In cats, the current surgical treatments for HD, SCFE, and osteonecrosis of the femoral

head (ONFH) mainly include femoral head osteotomy (FHO) and THR, both of which permanently remove the abnormal connection between the femoral head and the acetabulum.[19-21] In the past, THR was predominantly used to treat severe hip diseases in large dogs and giant dogs. In contrast, small dogs (<12kg) and cats were more likely to select FHO. However, the results of complete recovery of limb function are not satisfactory. A retrospective survey in Germany reported that 42% of diseased animals receiving FHO had unsatisfactory results, while only 38% had optimal results.[22] With the continuous development of replacement systems and the birth of small and miniature systems, more and more veterinarians are willing to apply THR to cats. The purpose of this study is to perform the first retrospective analysis of using the Vetmaster (Guangzhou Vetmaster Science and Technology Service Co.,Ltd, Guangzhou, China) cementless DM system in THR in terms of its biomechanics, outcomes and complications based on 19 cases. This is also the first retrospective report of the use of DM system in cats.

Materials and Methods

1. Implant Characteristics

Vetmaster cementless DM replacement system is principally composed of five parts, from top to bottom, namely the Cup, the Inlay, the Head, the Neck and the Stem (Figure1A). The acetabulum cup and femoral stem prosthesis were designed by selective laser melting three dimensional printing technology.[23]

The outer sphere of the acetabulum cup prosthesis was porous titanium alloy material, and the inner sphere was a hemisphere coated with diamond-like carbon (DLC) film. The DLC coating could enhance the wear resistance between the cup prosthesis and the liner.[24] The porous structure of the outer sphere ensures bone ingrowth, and a barbed structure is added at the bottom to prevent prosthesis dislocation after implantation (Figure 1B).[25,26] There was a 3-mm diameter nonpenetrating hole at the top for intraoperative center positioning and Angle measurement.

Highly cross-linked polyethylene containing 5% vitamin E is the main material that makes up the liner, which is in contact with the acetabular cup on the outside and with femoral head prosthesis on the inside. The internal structure makes the femoral head prosthesis produce interference with the liner when it is penetrated, so that the femoral head prosthesis is not easy to dislocate and slip out.

The femoral head prosthesis made of cobalt chromium molybdenum has a conical surface on the internal side (blue arrow in Figure 1A) and can be used with the femoral neck prosthesis made of Ti-6Al-4V and titanium nitride. Doctors can match the femur flexibly according to the thickness and weight of the animal to satisfy personalized requirements (Figure 1C). ROM was expanded by increasing the head-neck ratio, preventing dislocation, such as a ROM distance of 144° for a 14.5mmhead.

The femoral stem prosthesis was made of

CoCrMo and titanium alloy, which was divided into three parts: porous structural layer, conical positioning hole and solid support structure. CoCrMo was used in the #1-#6 stems, and titanium alloy was used in the #6 or larger femoral stem prosthesis. The solid part (orange arrow in Figure 1A) was connected to the femoral head prosthesis via the femoral neck prosthesis. A porous structure and a collar structure were utilized at the proximal end of femoral stem prosthesis, in which the porous structure facilitates bone ingrowth as well as the outer sphere of the acetabulum cup prosthesis. [25] The collar structure (blue arrow in Figure 2) is located on the medial side of the femoral stem prosthesis, and the process of releasing pressure is consistent with the direction of the force from femoral head prosthesis to the distal femoral condyles, preventing subsidence. There are three solid indicator lines in the porous structure of the proximal segment of femoral stem prosthesis (orange arrows in Figure 2), which serve as markers for insertion during surgery.[27]

2. Methods

2.1 Selection of implant prosthesis

Selecting the appropriate implant size is the key to the success of the operation. Three radiographs were taken before surgery: standard anteroposterior radiographs, lateral radiographs, and oblique lateral views of the pelvis. Standard anteroposterior radiographs were used to measure the length of the anterior and posterior margin of the acetabular fossa and the diameter of the femoral medullary cavity. (Figure3A,B). Lateral radiographs were used to evaluate the shape of the pelvis and the positional relationship between the femoral head and the acetabulum (Figure 3B). The true condition of the femur can be visualized by anteroposterior radiographs and oblique lateral views of the pelvis (Figure 3C,D). After successful filming, implants were selected using a plastic template by alignment with the labeled ball. Selection of radiographs with incorrect positioning and inaccurate magnifying markers may compromise the accuracy of the evaluation and may affect the procedure as well as the incidence of surgical and postoperative complications.

2.2 Surgical Technique

2.2.1 Establishment of surgical access

The skin was incised using conventional hip surgical access (Smith-Petersen) and the subcutaneous tissue was bluntly separated (Figure 4A,B). The area between the gluteal muscle and the joint capsule was separated, and the anterolateral joint capsule was excised to expose the femoral head (Figure 4C). With 90° external rotation of the femur and distally pulled, the ligamentum teres of the hip was cut by cutting into the hip joint with Hart's spoon. The femoral shaft fracture

can be prevented by removing part of the tissue and bone with the masseter after the round ligament resection. Finally, measurements were made using a femoral head cutting indicator and the proximal femur was excised. Be aware that a too low incision may require the use of a longer femoral neck prosthesis, otherwise it will cause loosening of the prosthesis and dislocation of the hip.



Figure 1 *Various parts and components of the Vetmaster Dual mobility system*



Figure 2 *Detail diagram of the femoral stem prosthesis*

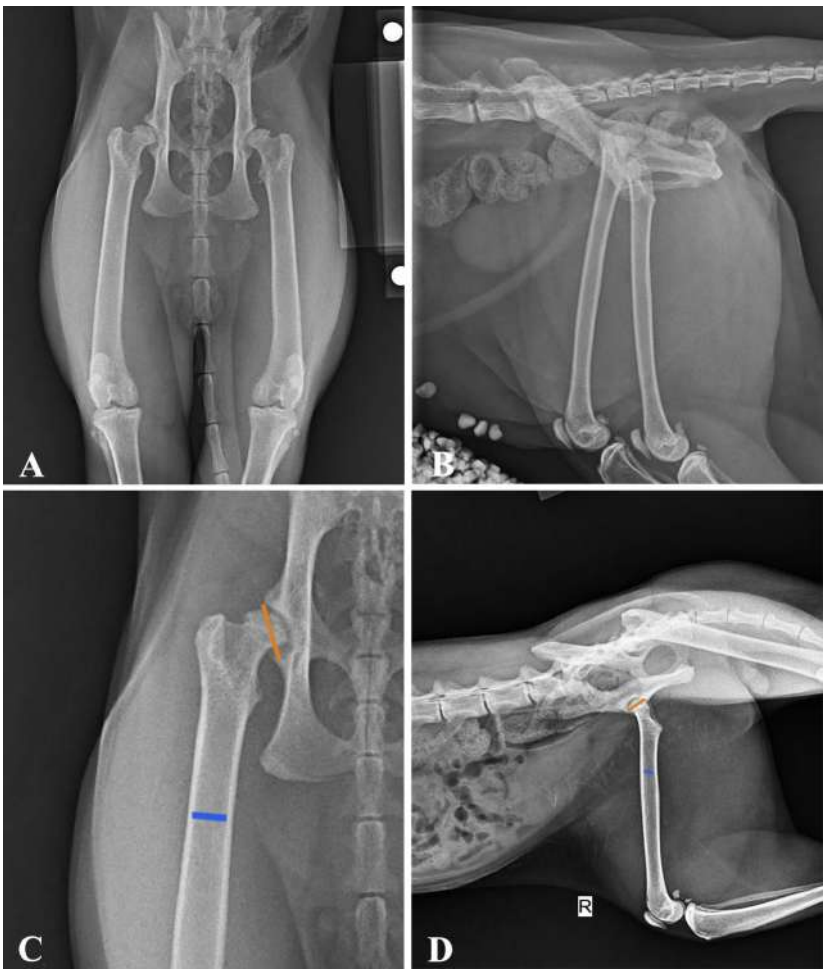

Figure 3 *Markers were placed in the selected area, parallel to the bone level of the affected limb to be operated on. (A) standard anteroposterior and (B) lateral radiographs show the position of the femoral head and acetabulum. The size of the femoral marrow cavity (blue lines) and the length of the anterior and posterior edge of the acetabular fossa (orange lines) can be measured and evaluated from two angles by (C) standard anteroposterior radiographs of the femur and (D) oblique radiographs of the pelvis, which can provide a reference for selecting the appropriate diameter of the acetabular cup and femoral stem prosthesis.*

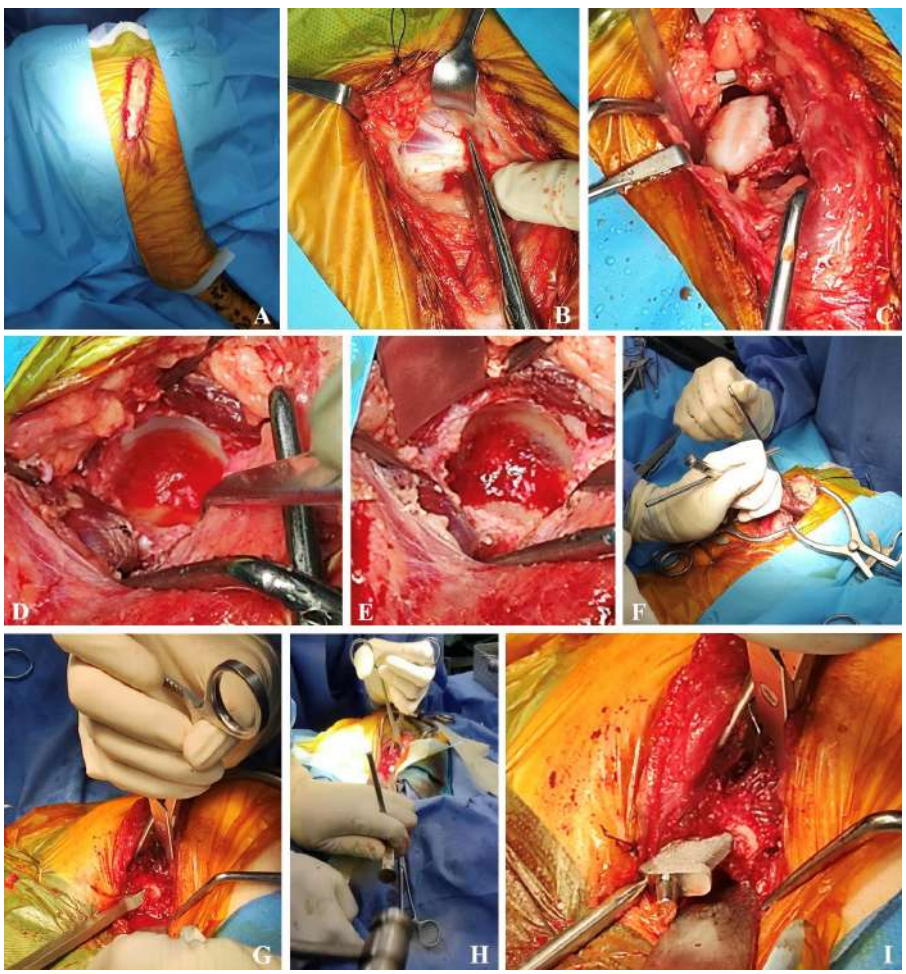

Figure 4 *Schematic illustration of the surgical procedure of hip replacement*

2.2.2 Acetabular bone bed preparation and prosthesis implantation

Both acetabular bone bed preparation and prosthesis implantation should completely expose the acetabulum without any occlusion. The diameter of the acetabular cup prosthesis and the sander should be 0.5 mm smaller than the acetabular fossa to achieve the interference fit. To prevent deviation, the acetabular reamer was initially applied at 15° to 20° valgus and 20° caudal tilt, instead of the normal anatomical valgus angle of 45°. After the initial polishing, the acetabulum was polished again by 45° valgus and 20° caudal tilt (Figure 4D,E). After polishing, the acetabular cup prosthesis was inserted with a special injector. During the operation, the length of the long axis and the short axis of the acetabular cup opening could be measured by the C-arm to calculate the abduction angle of the acetabular cup. The ideal grinding depth is the remaining 1-2mm. During the grinding process, remember to polish blindly to avoid perforation (Figure 4F).

2.2.3 Preparation of the femoral marrow cavity and implantation of the prosthesis

The femur was rotated 90° externally to expose the femoral recess. The medullary cavity was first reamed with a stem broach 3mm narrower than the final femoral stem prosthesis used, followed by a broaching knife 1mm smaller (Figure 4G). The broaching knife was driven into the predetermined position with a bone hammer, and the interference fit of the femoral stem prosthesis was judged according to the sinking of the broaching knife. (Figure 4H). After the medullary reaming is completed, it is penetrated with a specialized stem impactor until the collar of the femoral stem prosthesis is less than 1mm from the medial bone edge of the proximal femur is most suitable (Figure 4I).

2.2.4 Reduction of the acetabulum

By measuring the neck distance between the acetabular cup and the femoral stem, the type of femoral neck prosthesis was determined. The type of femoral neck prosthesis should be carefully selected so that the joint can attain proper stability without excessive strain leading to joint disorder. The appropriate head was pressed into the corresponding liner and placed into the cup, which was linked to the femoral neck prosthesis. The femoral neck prosthesis was fixed with a bone-holding forceps, the femur was converted from the external rotation position to the internal rotation, and the stem and the neck prosthesis were linked by rotation to achieve reduction. No force should be used during reduction to prevent fracture. After reduction, the hip joint

was moved to check the range of motion and joint tightness in all directions.

2.2.5 Postoperative Examination

Standard anteroposterior radiographs of the hip joint, lateral radiographs, and pelvic oblique radiographs should be taken postoperatively to check for good prosthesis position.

2.3 Data analysis and evaluation methods

Postoperative care was according to clinically established standards, including pain management, measures to prevent infection, and wound care. Medical records of cats that underwent THR were evaluated and the following data were collected: sex, breed, age at surgery, body weight, sterilization or not, side of THR, date of surgery, size of prosthesis used, presence or absence of additional implants, time of complications and follow-up radiographs taken. Complications were defined as any disease or condition that occurred during the surgical hip-femoral replacement and resulted in any abnormal or near-normal function, such as fracture, dislocation, infection. Short-term complications (STC) were those recorded within 8 weeks of the procedure. According to the doctor's advice, the patients need to have regular X-ray follow-up to track the condition of the implant. For the cases in which the follow-up was not performed by the veterinarians at the Doctor Veterinary hospital of Guangzhou, client communication via phone questionnaire was used to evaluate outcome.

Results and Discssion

A total of 23 legs in 19 cats THA were performed using the Vetmaster cementless total hip system with the DM cup between March 2021 and August 2022 at the Doctor Veterinary hospital of Guangzhou, China, by the same surgeon. All cases were followed up for short-periods and reports of subsequent visits were collected. According to the postoperative standard X-ray, the inclination of the acetabular cup prosthesis in 19 cases was backward, and all the acetabular fossa wrapped the acetabular cup prosthesis adequately, with sufficient interference coordination. Among the 19 cats, the median body weight was 6.5 kg (range: 3-8.5 kg) and the median age at time of surgery was 24 months (range:7-48). As can be seen from the results in Table 1, at the time of surgery, 7 cats were neutered males, 1 were spayed females, 8 were entire males, and 3 were entire females. Breed: Maine Coon (n=6), British shorthair (n=5), Ragdoll (n=5), mixed breed (n= 2) and American shorthair (n=1). Diagnosis: SCFE (n=6), FHD (n=4), FCP (n=4), trauma (n=3), and Legg-Calvé-Perthes disease (n=2).

As shown in Table 2, the 23 replacement legs included the right side (n=11) and the left side (n=12). Cementless hip implant femoral implant sizes were #1 (n = 2), #2 (6), #3A (13), #4A (2). All cases (23) had 6 mm femoral heads implanted. The acetabular cup sizes used were 10.5 mm (4), 12.5 mm (15) and 14.5 mm (4). The femoral neck sizes used were S (15) and M (8). The follow-up period of X-ray and follow-up examination was from 3 months to 18 months. None of the cases had undergone previous hip surgery. No intraoperative complications were reported. The overall incidence of postoperative complications was 13% (3/23): 2 complications were simple hip dislocation (8.69%) and 1 was hip dislocation caused by traumatic femoral fracture (4.35%).

The first case was a 36-month-old, 6.3 kg British shorthair cat with FHD. Hip replacement (12.5 mm acetabulum cup with a 6 mm femoral head, #3A femoral stem) was performed on the right side, and cerclage wire was used at the proximal femur to prevent fracture. Dislocation was found on the tenth postoperative day. Subsequent revision surgery replaced the 6mm S-Neck with the 6mm M-neck, and the remaining implants were not altered. After revision surgery, no complications occurred in the follow-up visit. The second case was a 7-month-old, 3kg British shorthair cat with traumatic dislocation of the femoral head. A hip replacement (10.5 mm acetabulum cup with a 6 mm femoral head, #1 femoral stem) was performed on the right side. On the 13th postoperative day, the patient presented with diminished eating and ache, and an X-ray examination was performed to reveal the dislocation. Revision surgery was then performed to replace the 6mm S-Neck with the 6mm M-neck, and the remaining implants were not altered. After revision surgery, no complications occurred in the follow-up visit.

Table 1 Categorical signalment variables: comparing success versus short-term failure.

Variable	Category	Success		Short-term failure	
		n	%	n	%
Sex	*Male-neutered*	*6*	*26.09*	*1*	*4.35*
	Male-entire	*6*	*26.09*	*2*	*8.70*
	Female-spayed	*1*	*4.35*	*0*	*0.00*
	Female-entire	*3*	*13.04*	*0*	*0.00*
Breed	*British Shorthair*	*3*	*13.04*	*2*	*8.70*
	Ragdoll	*5*	*21.74*	*0*	*0.00*
	Maine Coon	*5*	*21.74*	*1*	*4.35*
	Mixed-Breed	*2*	*8.70*	*0*	*0.00*
	American Shorthair	*1*	*4.35*	*0*	*0.00*
Disease types	*Feline Hip Dysplasia (FHD)*	*3*	*13.04*	*3*	*4.35*
	Femoral capital physeal fracture (FCP)	*4*	*17.39*	*0*	*0.00*
	Slipped capital femoral epiphysis (SCFE)	*5*	*21.74*	*1*	*4.35*
	Trauma	*2*	*8.70*	*1*	*4.35*
	Legg-Calvé-Perthes disease	*2*	*8.70*	*0*	*0.00*

Key: n = number of animals in this category.

Table 2 Categorical variables: comparing success versus short-term failure.

Variable	Category	Success		Short-term failure	
		n	%	n	%
Side of surgery	*Right*	*8*	*34.78*	*3*	*13.04*
	Left	*12*	*52.17*	*0*	*0.00*
Stem size	*#1*	*1*	*4.35*	*1*	*4.35*
	#2	*6*	*26.09*	*0*	*0.00*
	#3A	*11*	*47.83*	*2*	*8.70*
	#4A	*2*	*8.70*	*0*	*0.00*
Cup size (mm)	*10.5*	*3*	*13.04*	*1*	*4.35*
	12.5	*14*	*60.87*	*1*	*4.35*
	14.5	*3*	*13.04*	*1*	*4.35*
Neck	*6S*	*12*	*52.17*	*3*	*13.04*
	6M	*8*	*34.78*	*0*	*0.00*

Key: n = number of operative limbs in this category.

The third case was a 22-month-old, 7.4kg Maine Coon (Figure 5) with SCFE. Hip replacement was performed on the right side (14.5 mm acetabulum cup with a 6 mm femoral head, #3A femoral stem). Ache and claudication developed on the fifth postoperative day. Revision surgery was then performed to reduce the implant and rebuild the fracture site with a bone plate.

No other complications were found in the remaining 16 cats during the follow-up period. On follow-up radiographs, no significant wear changes were observed in any of the prostheses implanted in the remaining cats, nor in the position of the DM cup or head components, and the porous structural positions showed that bone ingrowth was achieved after 2 months (indicated by red arrows in Figure 6D). Up to the completion of this study, there were no complications such as prosthesis loosening, dislocation and infection in 19 cats (including 3 cats who underwent revision after dislocation).

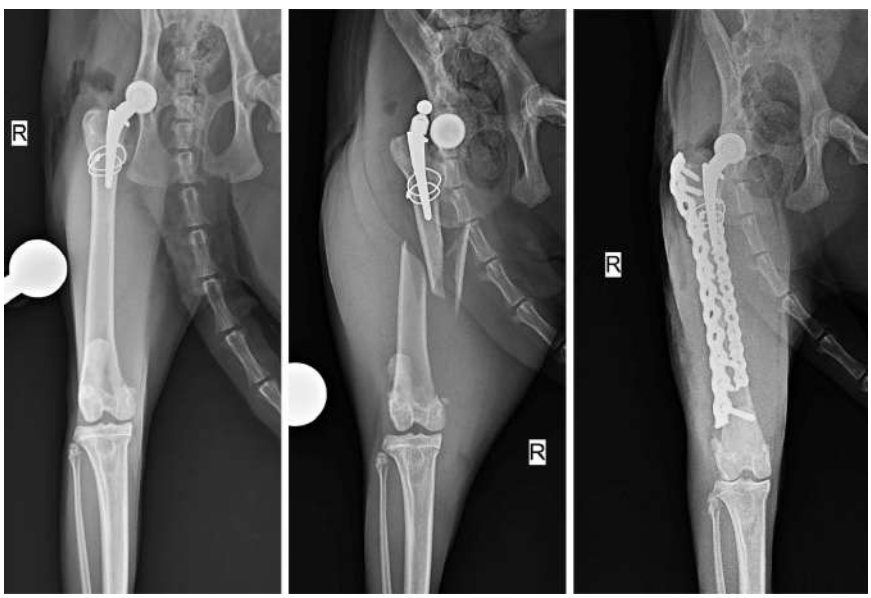

Figure 5 *Complications: Dislocation due to traumatic femoral fracture*

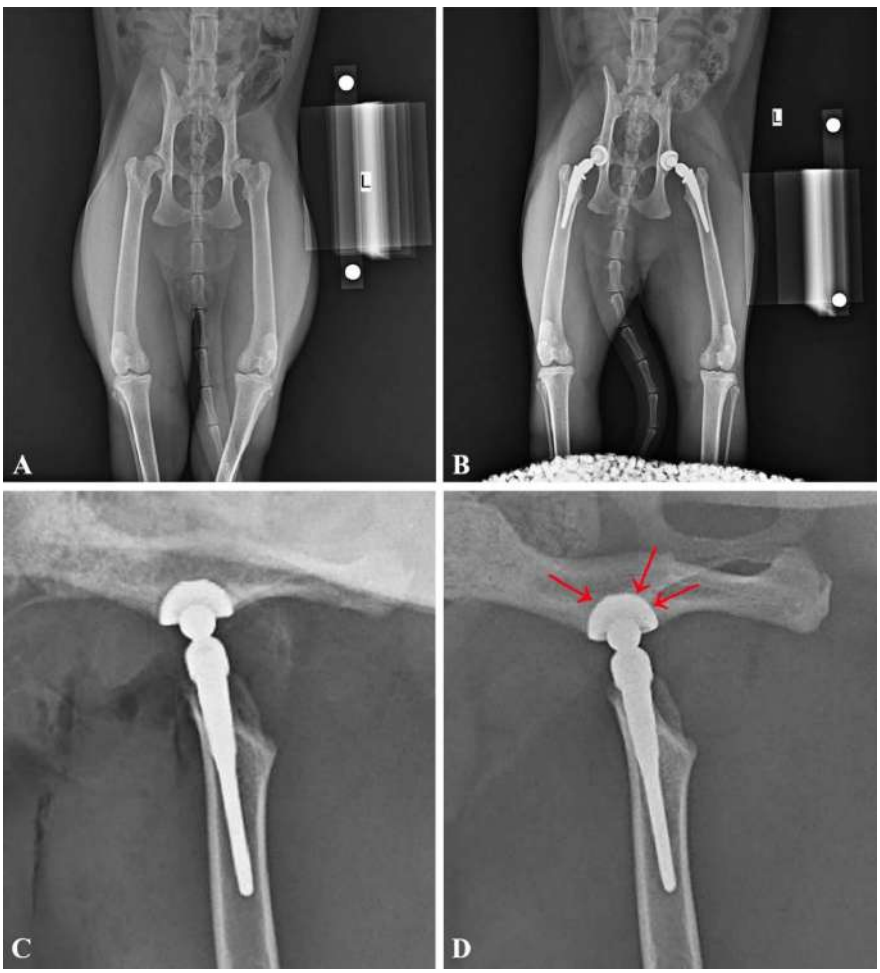

Figure 6 *Comparison before and after replacement (Fig.6 A,B).*
Follow up with the implants: bone ingrowth was achieved after 2 months (Fig.6D read arrow).

Conclusion

Hip dysplasia and arthritis are the most common hip disease in cats.[15] According to the Orthopedic Foundation for Animals, the prevalence of hip dysplasia in Maine Coon was 24.9%, with males (27.3%) slightly higher than females (23.3%).[18] Burke et al. found that there was a breed directivity relationship between Maine Coon and SCFE. Male sex, sterilization, growth retardation, and high body weight may play an important role in the pathogenesis of SCFE.[28] One report claimed an incidence of SCFE in Maine Coon of 8.17%, and the authors estimated that there were 12 times as many Maine Coon with SCFE during the same period.[29] In this study, the largest number of Maine Coon accounted for 31.57% (6/19), and there was only one case (16%,1/6) of hip dysplasia (bilateral), which was male sterilized. SCFE accounted for 33.33% (2/6), and all were male. Our findings are in agreement with previous reports that male Maine Coon may become a common breed for THR surgery. Due to the large size of the Maine Coon, attention should be paid to the selection of the implant model.

The design of the DM cup was first used in human medicine and can be used to treat painful, irreversible, developmental or acquired conditions of the hip. The use of a DM hip system has also been demonstrated to reduce the incidence of dislocation, although it is appropriate in human hip replacement patients who are at high risk of dislocation, and the implant has a superior durability.[30,31] The cases in this study covered most of the patients with hip diseases, including SCFE (31.58%, 6/19), FCP (21%, 4/19), FHD (21%, 4/19) and Legg-Calve-Perthes disease (10.52%, 2/19). The number of cats with SCFE was the highest among all cases, consistent with Rodino's results, and SCFE was the most common surgical indication.

After preoperative imaging measurement, the diameter of femoral head in all cases was greater than 10mm. The most commonly used implant sizes were: 12.5mm acetabular cup, #3A femoral stem prosthesis, and 6 S-neck. The #3A femoral stem prosthesis had the highest dislocation rate of 8.69% (2/23), which may be related to the number of uses. No concentration or significant contrast was found in the incidence of complications with implants of other sizes. No association was found between using this size of femoral stem prosthesis and the development of dislocation. Nelson et al. have been documented in a previous canine THR study where the risk of postoperative dislocation was associated with shorter neck extensions.[6] There was no recurrence of dislocation after changing from 6 S-neck to 6 M-neck in case 1 and case 2, indicating that increasing the length of femoral neck may reduce the risk of dislocation, but a larger sample is needed to prove this.

Unlike the number of THR case reports in dogs, there are few reports in cats. Liska et al. in 2009 reported better functional outcomes in three cats after THR than in five cats after FHO,[32] and in 2010 reported an example of successful return to activity after 8 weeks in a three-year-old domestic cat undergoing THR after FHO failure.[33,34] Fitzpatrick et al. reported

in 2012 that THR improved limb function after FHO failure, with recovery of mobility in the affected limb after 12 weeks.[35] P G Witte et al. reported good short-term results after THR in cats with FCPF.[36] In a retrospective analysis of 44 cat hip replacements reported by Rodino et al. THR achieved 90% owner satisfaction, with a complication rate of 19.6% and a dislocation rate of 10.7%[37]. All 23 legs in this study were performed by the same surgeon, and the probability of complications was 13% (3/23), similar to previous reports in dogs (7-22%).[13,14] We also found that most dislocations occurred in the short postoperative period, which is also consistent with canine reports.[2] There was no re-dislocation after revision surgery, and no complications occurred in the other 16 cats, and bone ingrowth was indicated in the porous structure of the prosthesis at 2 months after surgery. This indicates that THR is a good choice for maximum recovery of limb activity, and whether it is better than FHO is the limitation of this study.

The use of THR in humans and dogs is well established. With the development of standardized medical background and the training of surgeons in aseptic techniques, the incidence of postoperative infection is lower. Although researchers have made progress in the improvement of materials and system design after many years of exploration, the occurrence of dislocation is still a major concern. The DM prosthesis increases the range of motion of the hip joint by adding two "joint" motion designs. An increased head-neck ratio and a larger head diameter may increase the jump distance and, to a certain extent, reduce the risk of dislocation. But friction between the two "joints" may increase the risk of complications over time due to the formation of debris after wear compared to conventional implants with only one contact interface. At present, the research about the rate of wear is still lacking. One study reported that an eight-year-old English Setter required revision surgery for lameness caused by a broken lining four months after a cemented DM canine total hip prosthesis.[38] Excessive wear of the liner can cause dislocation between the prosthesis head and the liner and cause contact of the prosthesis head with the acetabular cup. This complication is referred to as "intraprosthetic dislocation" and occurs in 3.6% to 4.1% of humans.[39,40] The clinical manifestations are generally not characterized, and the off-center position of the prosthesis head can be observed on X-ray. In this review, there were no cases of liner rupture and prolapse from the prosthesis due to wear, possibly because of the short tracking time or the material of the liner was VE-XPE. This is a limitation of this study, and subsequent longer-term follow-up is required to determine the service life of cementless DM prosthesis.

References

1. Olmstead ML. Total hip replacement. Vet Clin North Am Small Anim Pract. Jul 1987;17(4):943-55. doi:10.1016/s0195-5616(87)50086-9
2. Olmstead ML, Hohn RB, Turner TM. A five-year study of 221 total hip replacements in the dog. J Am Vet Med Assoc. Jul 15 1983;183(2):191-4.
3. Guillaumot P, Autefage A, Dembour T, Chancrin JL. Outcome and complications after dual mobility total hip replacement: fifty cases with a minimum of six months clinical and radiographic follow-up. Vet Comp Orthop Traumatol. 2012;25(6):511-7. doi:10.3415/VCOT-11-08-0116
4. Dyce J, Wisner ER, Wang Q, Olmstead ML. Evaluation of risk factors for luxation after total hip replacement in dogs. Vet Surg. Nov-Dec 2000;29(6):524-32. doi:10.1053/jvet.2000.17858
5. Bergh MS, Gilley RS, Shofer FS, Kapatkin AS. Complications and radiographic findings following cemented total hip replacement: a retrospective evaluation of 97 dogs. Vet Comp Orthop Traumatol. 2006;19(3):172-9.
6. Nelson LL, Dyce J, Shott S. Risk factors for ventral luxation in canine total hip replacement. Vet Surg. Oct 2007;36(7):644-53. doi:10.1111/j.1532-950X.2007.00316.x
7. Hayes GM, Ramirez J, Langley Hobbs SJ. Does the degree of preoperative subluxation or soft tissue tension affect the incidence of postoperative luxation in dogs after total hip replacement? Vet Surg. Jan 2011;40(1):6-13. doi:10.1111/j.1532-950X.2010.00754.x
8. Bousquet G, Gazielly DF, Debiesse JL. The ceramic coated cementless total hip arthroplasty: Basic concepts and surgical technique. J Orthop Surg Tech. 1985;1:15-28.
9. Bousquet G, Argenson C, Godeneche JL, et al. [Recovery after aseptic loosening of cemented total hip arthroplasties with Bousquet's cementless prosthesis. Apropos of 136 cases]. Rev Chir Orthop Reparatrice Appar Mot. 1986;72 Suppl 2:70-4.
10. Charnley J. The long-term results of low-friction arthroplasty of the hip performed as a primary intervention. J Bone Joint Surg Br. Feb 1972;54(1):61-76.
11. McKee GK, Watson-Farrar J. Replacement of arthritic hips by the McKee-Farrar prosthesis. J Bone Joint Surg Br. May 1966;48(2):245-59.
12. Conzemius MG, Vandervoort J. Total joint replacement in the dog. Vet Clin North Am Small Anim Pract. Sep 2005;35(5):1213-31, vii. doi:10.1016/j.cvsm.2005.05.006
13. Henderson ER, Wills A, Torrington AM, et al. Evaluation of variables influencing success and complication rates in canine total hip replacement: results from the British Veterinary Orthopaedic Association Canine Hip Registry (collation of data: 2010-2012). Vet Rec. Jul 1 2017;181(1):18. doi:10.1136/vr.104036
14. Forster KE, Wills A, Torrington AM, et al. Complications and owner assessment of canine total hip replacement: a multicenter internet based survey. Vet Surg. Jul 2012;41(5):545-50. doi:10.1111/j.1532-950X.2012.01015.x
15. Perry K. Feline hip dysplasia: A challenge to recognise and treat. J Feline Med Surg. Mar 2016;18(3):203-18. doi:10.1177/1098612X16631227
16. Keller GG, Reed AL, Lattimer JC, Corley EA. Hip dysplasia: a feline population study. Vet Radiol Ultrasound. Sep-Oct 1999;40(5):460-4. doi:10.1111/j.1740-8261.1999.tb00375.x
17. Langenbach A, Green P, Giger U, et al. Relationship between degenerative joint disease and hip joint laxity by use of distraction index and Norberg angle measurement in a group of cats. J Am Vet Med Assoc. Nov 15 1998;213(10):1439-43.

18. Loder RT, Todhunter RJ. Demographics of hip dysplasia in the Maine Coon cat. J Feline Med Surg. Apr 2018;20(4):302-307. doi:10.1177/1098612X17705554

19. Harper TAM. Femoral Head and Neck Excision. Vet Clin North Am Small Anim Pract. Jul 2017;47(4):885-897. doi:10.1016/j.cvsm.2017.03.002

20. Johnson KA. Femoral head and neck excision. The (most) unkindest cut of all? Vet Comp Orthop Traumatol. 2015;28(5):V. doi:10.3415/VCOT-15-08-0147

21. Kalis RH, Liska WD, Jankovits DA. Total hip replacement as a treatment option for capital physeal fractures in dogs and cats. Vet Surg. Jan 2012;41(1):148-55. doi:10.1111/j.1532-950X.2011.00919.x

22. Off W, Matis U. Excision arthroplasty of the hip joint in dogs and cats. Clinical, radiographic, and gait analysis findings from the Department of Surgery, Veterinary Faculty of the Ludwig-Maximilians-University of Munich, Germany. 1997. Vet Comp Orthop Traumatol. 2010;23(5):297-305.

23. Wang Z, Ummethala R, Singh N, et al. Selective Laser Melting of Aluminum and Its Alloys. Materials (Basel). Oct 14 2020;13(20)doi:10.3390/ma13204564

24. Ohtake N, Hiratsuka M, Kanda K, et al. Properties and Classification of Diamond-Like Carbon Films. Materials (Basel). Jan 9 2021;14(2)doi:10.3390/ma14020315

25. Chen Z, Yan X, Yin S, et al. Influence of the pore size and porosity of selective laser melted Ti6Al4V ELI porous scaffold on cell proliferation, osteogenesis and bone ingrowth. Mater Sci Eng C Mater Biol Appl. Jan 2020;106:110289. doi:10.1016/j.msec.2019.110289

26. Xingchen Yan QL, Shuo Yin, Ziyu Chen, Richard Jenkins, Chaoyue Chen, Jiang Wang, Wenyou Ma, Rodolphe Bolot, Rocco Lupoi, Zhongming Ren, Hanlin Liao, Min Liu. Mechanical and in vitro study of an isotropic Ti6Al4V lattice structure fabricated using selective laser melting. Journal of Alloys and Compounds. 2019;782:209-223. doi:doi.org/10.1016/j.jallcom.2018.12.220.

27. Liska WD, Doyle ND. Use of an Electron Beam Melting Manufactured Titanium Collared Cementless Femoral Stem to Resist Subsidence After Canine Total Hip Replacement. Vet Surg. Oct 2015;44(7):883-94. doi:10.1111/vsu.12353

28. Burke J. Physeal dysplasia with slipped capital femoral epiphysis in a cat. Can Vet J. Mar 2003;44(3):238-9.

29. Borak D, Wunderlin N, Bruckner M, Schwarz G, Klang A. Slipped capital femoral epiphysis in 17 Maine Coon cats. J Feline Med Surg. Jan 2017;19(1):13-20. doi:10.1177/1098612X15598551

30. Guyen O, Pibarot V, Vaz G, Chevillotte C, Carret JP, Bejui-Hugues J. Unconstrained tripolar implants for primary total hip arthroplasty in patients at risk for dislocation. J Arthroplasty. Sep 2007;22(6):849-58. doi:10.1016/j.arth.2006.11.014

31. Vielpeau C, Lebel B, Ardouin L, Burdin G, Lautridou C. The dual mobility socket concept: experience with 668 cases. Int Orthop. Feb 2011;35(2):225-30. doi:10.1007/s00264-010-1156-8

32. Liska WD, Doyle N, Marcellin-Little DJ, Osborne JA. Total hip replacement in three cats: surgical technique, short-term outcome and comparison to femoral head ostectomy. Vet Comp Orthop Traumatol. 2009;22(6):505-10. doi:10.3415/VCOT-08-09-0087

33. Liska WD. Micro total hip replacement for dogs and cats: surgical technique and outcomes. Vet Surg. Oct 2010;39(7):797-810. doi:10.1111/j.1532-950X.2010.00725.x

34. Liska WD, Doyle ND, Schwartz Z. Successful revision of a femoral head ostectomy (complicated by postoperative sciatic neurapraxia) to a total hip replacement in a cat. Vet Comp Orthop Traumatol. 2010;23(2):119-23. doi:10.3415/VCOT-09-07-0075

35. Fitzpatrick N, Pratola L, Yeadon R, Nikolaou C, Hamilton M, Farrell M. Total hip replacement after failed femoral head and neck excision in two dogs and two cats. Vet Surg. Jan 2012;41(1):136-42. doi:10.1111/j.1532-950X.2011.00940.x

36. Witte PG, Scott HW, Tonzing MA. Preliminary results of five feline total hip replacements. J Small Anim Pract. Jul 2010;51(7):397-402. doi:10.1111/j.1748-5827.2010.00953.x

37. Rodino Tilve V, Allaith S, Girling S, et al. Long-term follow up of 44 cats undergoing total hip replacement: Cases from a feline hip registry (2010-2020). Vet Surg. Jul 2022;51(5):763-771. doi:10.1111/vsu.13822

38. Vedrine B, Guillaumot P, Chancrin JL. Dislocation of a dual mobility total hip replacement following fracture of the polyethylene liner. Vet Comp Orthop Traumatol. May 18 2016;29(3):259-64. doi:10.3415/VCOT-15-01-0016

39. Philippot R, Camilleri JP, Boyer B, Adam P, Farizon F. The use of a dual-articulation acetabular cup system to prevent dislocation after primary total hip arthroplasty: analysis of 384 cases at a mean follow-up of 15 years. Int Orthop. Aug 2009;33(4):927-32. doi:10.1007/s00264-008-0589-9

40. Boyer B, Philippot R, Geringer J, Farizon F. Primary total hip arthroplasty with dual mobility socket to prevent dislocation: a 22-year follow-up of 240 hips. Int Orthop. Mar 2012;36(3):511-8. doi:10.1007/s00264-011-1289-4

10 Multiple-Choice Questions

1. What is the main objective of this retrospective study?
   A. To compare hip replacements in dogs and cats.
   B. To report the first analysis of using a cementless dual mobility cup system in cats (pp. 1, 4).
   C. To introduce a new surgical technique for femoral head osteotomy (FHO).
   D. To analyze the genetic mutations causing hip dysplasia in Maine Coons.
2. According to the text, which complication is historically known as the most common short-term issue in total hip replacement (THR)?
   A. Sciatic nerve palsy (p. 2).
   B. Postoperative infection (p. 2).
   C. Prosthesis dislocation (pp. 1-2).
   D. Femoral loosening (p. 2).
3. Who originally proposed the concept of dual mobility (DM) to reduce dislocation risks?
   A. Dr. Harry Gorman (p. 2).
   B. Professor Gilles Bousquet (p. 2).
   C. Dr. Charnley (p. 2).
   D. Dr. McKee Farrar (pp. 2-3).
4. Which feline breed showed the highest incidence of hip dysplasia (24.9%) according to the literature cited?
   A. British Shorthair (p. 10).
   B. Ragdoll (p. 10).
   C. American Shorthair (p. 10).
   D. Maine Coon (pp. 3, 12).
5. What was the overall postoperative complication rate observed among the 23 cases in this study?
   A. 5% (p. 3).
   B. 13% (pp. 1, 11).
   C. 19.6% (p. 14).
   D. 24.9% (pp. 3, 12).
6. What was the specific diameter of the femoral head implanted in ALL 23 cases evaluated?
   A. 3 mm (p. 5).
   B. 6 mm (p. 10).
   C. 10.5 mm (p. 11).
   D. 12.5 mm (p. 11).
7. How long did it take for the follow-up radiographs to confirm that bone ingrowth into the porous structure was achieved?
   A. 10 days (p. 11).
   B. 2 weeks (p. 14).
   C. 2 months (pp. 12, 14).
   D. 12 months (p. 11).
8. In Case 1 and Case 2, how was the simple hip dislocation successfully resolved during revision surgery?
   A. By switching from a cementless system to a cemented system (p. 2).
   B. By changing the 6mm S-Neck to a 6mm M-Neck to increase neck length (p. 11).
   C. By performing a femoral head osteotomy (FHO) (p. 3).
   D. By adding an extra bone plate to fix a traumatic fracture (p. 12).

9. Why can early stages of feline hip disease be easily missed by pet owners?

A. Because cats naturally disguise their weaknesses and pain (p. 3).

B. Because the disease only develops during sleep.

C. Because clinical symptoms never involve mobility changes.

D. Because it only affects feral, free-roaming cats.

10. What is a stated limitation of this specific research paper?

A. The study did not use any radiographs for preoperative planning (p. 6).

B. The surgical team changed for every single patient (pp. 10, 14).

C. The tracking time was relatively short to fully determine the long-term service life of the liner (pp. 15-16).

D. The system was only tested on medium to large canine sizes (p. 2).

Answer Key

1. B.
2. C.
3. B.
4. D.
5. B.
6. B.
7. C.
8. B.
9. A.
10. C.

Dechra
Veterinary Products

BestAgro
COMPANION

Treat their Hyperadrenocorticism.
Help restore their vitality.



VETORYL® CAPSULES
(trilostane)

01TB-VET50030-0720

BITE Care

CARE IN EVERY BITE



Looking for HEALTIEST SNACKS ?

- ขนมที่ผ่านการวิจัยว่าไม่มีผลต่อค่าตับ ไต และน้ำหนัก
- ไม่รบกวนการรักษาของสัตวแพทย์

VETERINARY FORMULA

ทดสอบจริงในโรงพยาบาลสัตว์มหาวิทยาลัยเกษตรศาสตร์

ดูข้อมูลสินค้าเพิ่มเติมได้ที่

TEP-PLUS®

ผลิตภัณฑ์ทำความสะอาดหูและผิวหนัง สำหรับสัตว์เลี้ยง

TRIS-EDTA

0.3% PHMB

(POLYHEXAMETHYLENE BIGUANIDE)

DOG/CAT/RABBIT/
SMALL MAMMALS/
EXOTICS



ขนาด 115 ml



NEW PRODUCT



ขนาดใหม่ 30 ml

DKSH

ติดต่อสอบถามข้อมูลเพิ่มเติมได้ที่ ผู้แทนขายประจำเขต บริษัท ดีเคเอสเอช (ประเทศไทย) จำกัด
แผนกผลิตภัณฑ์สัตว์เลี้ยง

ROYAL CANIN®

ROYAL CANIN VET DIGITAL HUB

VET SERVICES

PRODUCT FINDER



In 1min, **identify the best nutritional** answer in the Royal Canin portfolio!

SMART RECO
เป็นหลายโรคควรใช้สูตรไหนดี ?

DAILY ALLOWANCE
น้ำหนักสัตว์เลี้ยง คำนวณและคิดตามอย่างไรดี ?

WEIGHT LOSS PLAN
ไม่มีเวลา/ ไม่มั่นใจ ในการคำนวณปริมาณอาหาร ?

ค้นหาสินค้าที่ใช่ โภชนาการที่เหมาะสม ที่
https://vet.royalcanin .com



สั่งซื้อสินค้าประกอบการรักษาโรคผ่านทาง
https://royalcanin.petpaw.com

เพียงสแกน เพื่อสมัครสมาชิก **VET FOCUS**
นิตยสารสำหรับสัตวแพทย์

veterinary focus

ดาวน์โหลดฟรี !!! Pediatric Handbook



ร่วมเรียนรู้ไปกับ โรยัลคานิน
กับ Free webinar, กิจกรรมข่าวสาร,
บทความน่ารู้ และอีกมากมาย
จากโรยัล คานิน

Cat&Dog 1st

สแกนเพื่อลงทะเบียนรับข่าวสาร



02-0262456 www.royalcanin.com/th Royal Canin Thailand

VVL

sensotop

Dermal care for their skin

VETERINARIAN RECOMMENDED

ORGANIC HOPS EXTRACT



ผลิตภัณฑ์ประกอบการรักษาแผล และโรคผิวหนังสำหรับสัตว์เลี้ยง

"เซนโซทอป" (sensotop) ผลิตภัณฑ์ดูแลผิวหนังและเส้นขนสำหรับสัตว์เลี้ยง ปลอบประโลมผิวด้วยสารสกัดจากฮอปส์ เพื่อสุขภาพผิวที่ดีสำหรับสัตว์เลี้ยงที่คุณรัก

VVL VetVitallist

Product by: VetVitallist co.,Ltd
486, Soi Saensabai, Phra Khanong, Khlong Toei, Bangkok 10110
E-Mail: contact@vetvitallist.com
Tel: +66 (0) 2017 5230, www.vetvitallist.co.th

vetvitallist sensotop

Intervetta

QCER

SECOND – GENERATION ULTRA SMALL & LOW MOLECULAR WEIGHT

FUCOIDAN (FOII®)

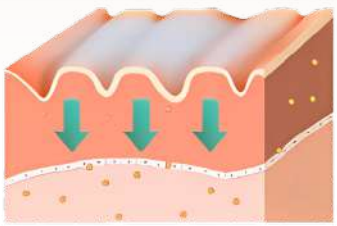

Solubility
Absorption
Activity

SUPERIOR EFFICACY

Fucoidan

Fucoidan, with the scientific name of algal polysaccharide sulfate, is a **marine polysaccharide** composed of Sulfated Fucose which widely exists in large brown seaweeds. At present, in accordance with over 1,300 experimental research papers accumulated in international medical journals, its health care effect has been clearly verified.

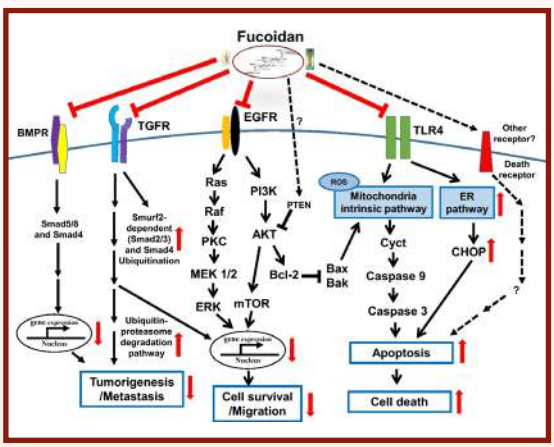

Adjunctive Therapy for Cancer



Hill's PRESCRIPTION DIET

MVPee

ชนะสัญญาณปัญหาทางเดินปัสสาวะ[1]



ช่วยลดอัตราการกลับมาเกิดซ้ำของปัญหาระบบทางเดินปัสสาวะได้ถึง 89%[2]



Hill's Prescription Diet Urinary Care

- ลดการเกิดซ้ำของสัญญาณความเครียด[3,4] (เฉพาะสูตร c/d Multicare Stress Feline)
- สามารถละลายนิ่วสตรูไวท์ได้เร็วสุดภายใน **7** วัน (โดยเฉลี่ย **27** วัน)[5]
- ใช้กับบ้านที่เลี้ยงแมวหลายตัวและให้กินได้ในระยะยาว เพื่อป้องกันปัญหาระบบทางเดินปัสสาวะ

pH 6.2 - 6.4

[1] https://www.hillspet.com/health-conditions/cat/cat-urinary [2] Kruger JM, Lulich JP, MacLeay JM, et al. Comparison of foods with differing nutrient profiles for long-term management of acute nonobstructive cystitis in cats. J Am Vet Med Assoc 2015; 247:508-517 [3] Pereira GG, Fragoso S, Pires E. Effect of dietary intake of L-tryptophan supplementation on multi-housed cats presenting stress related behaviours, in Proceedings. BSAVA 2010. [4] Beata C, Beaumont-Graff E, Coll V, et al. Effect of alpha-casozepine (Zylkene) on anxiety in cats. J Vet Behav. 2007;2(2):40-46. [5] Lulich JP, Kruger JM, MacLeay JM, et al. Efficacy of two commercially available, low-magnesium, urine acidifying dry foods for the dissolution of struvite uroliths in cats. J Am Vet Med Assoc. 2013;243(8):1147-1153. Average 27 days in vivo study in urolith forming cats.

*Animal feeding tests using AAFCO procedures substantiate that Hill's Prescription Diet c/d Multicare Stress provides complete and balanced nutrition for maintenance of adult cats https://www.hillspet.com/cat-food/pd-cd-multicare-feline-with-chicken-dry

Prescription Diet c/d Multicare Feline with Chicken - Dry, Prescription Diet c/d Multicare Feline Stress with Chicken- Dry

SCIENCE DID THAT.

©2025 Hill's Pet Nutrition, Inc.

Product Catalogue

Veterinary equipment for the professional veterinarians



AI morphology 3 in 1
AI-100 Vet



Auto hematology
BC 5000 Vet



Chemistry analyzer
Spotchem EZ



Blood Gas
EDAN i15 Vet



Monitor
Vetal 3 uMEC12 Vet ePM 12M Vet



Anesthesia machine
Veta3X Veta5/5 Plus Wato-EX 20 Vet



ECG
VE-300



Infusion pump
HK-100 HK-T100 VET AniFM I1



Syringe pump
SP1 Vet



Therapy laser
CTX



Ultrasound
LX-3 Vet LX-9 Vet



DR upgrade System **Static DR** **Dynamic DR**

สนใจสอบถามข้อมูลเพิ่มเติม

NP Intertrade

N : 065-589-9693 NE : 064-589-9694 E : 064-589-9695
BKK1 : 090-954-8384 BKK2 : 064-589-9690 S : 064-589-9691

BlueSAO®
Thailand

THINA IM-EX



PRCL - Locking Plate System

Point - contact

Reconstruction

Compression

Locking

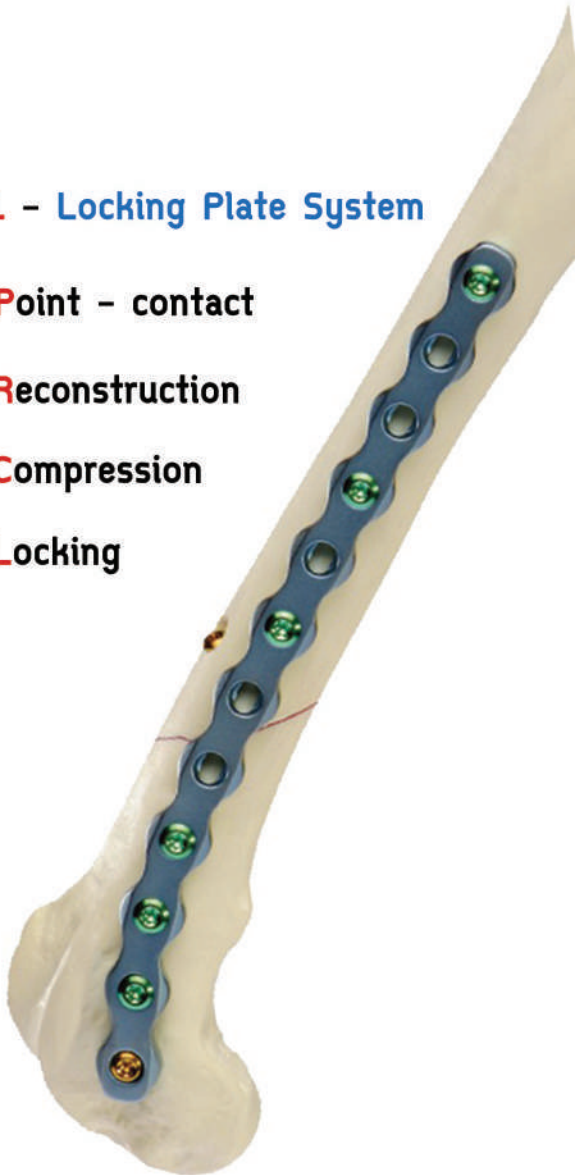

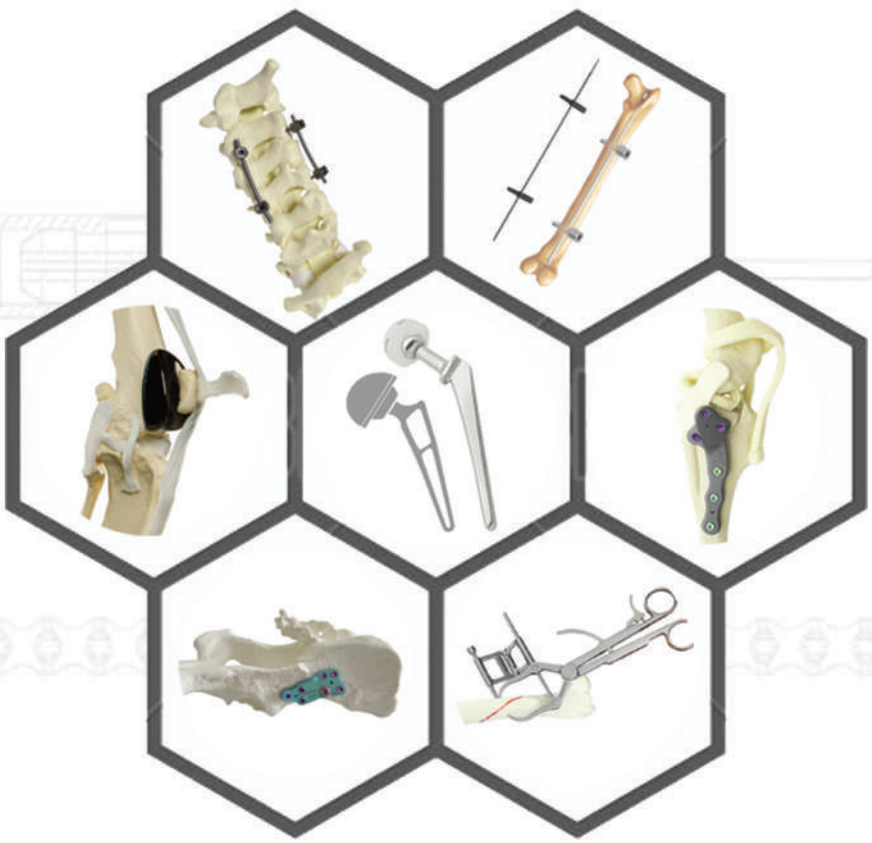

Thina Im-Ex Co,.Ltd
Tel : 0819430263

Oxyfresh®

NEW MADE IN USA

ผลิตภัณฑ์ดูแลช่องปาก สำหรับสัตว์เลี้ยง

VET APPROVED



Oxyfresh® กำจัดกลิ่นไม่พึงประสงค์และคราบสกปรก ด้วยนวัตกรรม Oxygene® ซึ่งเป็นลิขสิทธิ์ของ Oxyfresh®

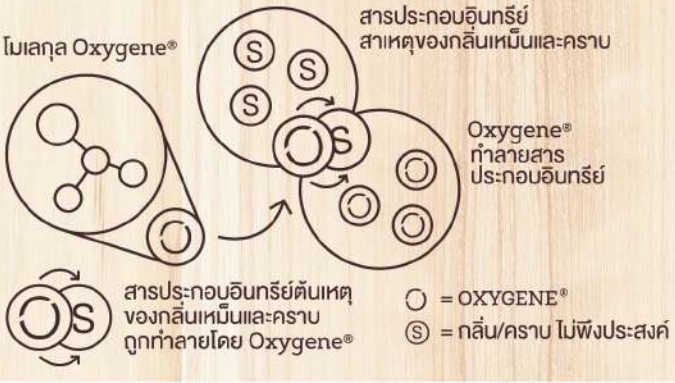

- กำจัดกลิ่นปาก
- ขจัดคราบพลัค
- ลดการเกิดใหม่ของคราบหินปูน
- ไม่มีกลิ่น ไม่แต่งสี ไม่มีรสชาติ



*ผลลัพธ์จากการใช้ Oxyfresh Pet Dental Water Additive เป็นเวลา 7 วัน

LEAPING BUNNY · IT WORKS · WITH OXYGENE® · DYE FREE · VETERINARIAN RECOMMENDED · NON TOXIC · FLAVOR FREE · ALCOHOL FREE · MADE IN THE USA

Oxyfreshthailand

VET Diagnostix

ชุดตรวจโรคในสัตว์แบบรวดเร็ว

ชุดตรวจหาแอนติบอดี หรือ แอนติเจนของเชื้อที่ทำให้เกิดโรคในสัตว์ด้วยเทคนิคอิมมูโนโครมาโตกราฟี

Canine | Feline | Bird | Reptile | Rabbit | Avian | Swine | Bovine | Ovine | Equine

รู้ผลไว
ภายใน 10 นาที ทำให้คุณหมอ
วางแผนการรักษาได้อย่างรวดเร็ว

เจ็บตัวน้อย
ใช้ตัวอย่างเลือดเพียงนิดเดียว
ทำให้สัตว์เลี้ยงไม่เครียด และเจ็บตัวเยอะ

สะดวก แม่นยำ
สามารถตรวจได้หลายโรคพร้อมกัน

รายงานผลชัดเจน
มีรายงานผลการตรวจที่ออกโดย
เครื่องวิเคราะห์ และมีการบันทึกข้อมูลไว้
คุณหมอสามารถติดตามประวัติการรักษาได้



Report



















PM VetCare www.pmvetcare.com | E-mail : info@smartscience.co.th | Tel. 02-0777593, 087-8306909

SuperRay DRF40

เครื่องเอกซเรย์ DRF

เพื่อการวินิจฉัยอย่างครอบคลุม



Dynamic DROC acquisition software

Full size image area (17"x17")

Smart ABS, pulse and continuous mode fluoroscopy with ultra low exposure to patients.

Compact design, mobile use DR room and operating room.

Mobile and Rotatable tube stand

Low dose, Ultra-high frequency Generator for less scattered radiation

Switching Between X-ray and video fluoroscopy Mode

เทคโนโลยีใหม่ สำหรับสัตวแพทย์

CBCT HonorRay CT-6

High Resolution CT Mode

Animal-specific image acquisition software

MPR, MiP, MinIP, CPR and VR

it also has the function of **3D rendering** of the target area.



สอบถามเพิ่มเติม

BizVet

HISTOCENTER
Beyond Instruments

LINE

Underwater Treadmill

PetCube

New Available
PetCube Mini



User Friendly

- large 7-inch touch screen display



Multiple Design Options

- Adjustable incline up to 4 levels
- Variable speed from 0.1 - 4.0 km/hr
- Water resistance with adjustable jet
- Available calorie calculator

Designed For Comfort

Height-adjustable

- Easy to move animals into the machine
- Suitable for all sizes

Panoramic Visibility

Clear glass on all 4 sides.

Effortless Cleaning

Folds up treadmill for convenient cleaning.

Patented Design
& Innovation Awards

IP: PCT/TH2017/000070

2021 2017 2016

Suitable for:

- Living with Bone and Joint Disease
- Muscle atrophy
- Physical therapy and rehabilitation before and after surgery
- Obesity or wanting to control weight
- Promote pet health

Health benefits

01 **Minimizes joint stress** during exercise

02 **Practice walking** in a low-impact environment.

03 **Improve walking pattern**

04 Supports **tissue repair and recovery**

05 Improves **respiratory system efficiency** and **blood circulation**

06 **Reduce stress on joints**

07 **Strengthen muscles**

08 **Improve range of motion** (ROM)

Function	Model of PetCube			
	Mini (AT mini)	Lite (AT3)	Fit (AT4)	Ultima (AT5)
Adjustable speed	0 - 4.0 km/hr			
Adjustable incline	Add-on		✓	✓
Adjustable-height treadmill				✓
Touchscreen control panel	✓	✓	✓	✓
Nozzle increases water resistance	✓		✓	✓
Circulating water filtration system	✓		✓	✓
Support rail	✓	✓	✓	✓
Treadmill dimensions (cm)	40 x 90	49 x 120		
Outer chamber dimensions (cm)	60 x 120 x 100	85 x 175 x 100		85 x 175 x 100

PETANEER

CONTACT US

092-392-5264
Dr. Knight (Product & Sales Representative)

LINE @petaneer
info@petaneer.com
www.petaneer.com

Surgical Management of Feline Corneal Sequestra Using Corneoconjunctival Transposition (CCT) Technique: A Case Report

Jason Ong Zinc Jian[1*]

Abstract

A 4-year-old male British Shorthair (BSH) cat was presented with a history of ocular discomfort and a brown-black corneal plaque in the left eye of one month's duration. Ophthalmic examination confirmed a central corneal sequestrum. The cat underwent a superficial keratectomy to remove the necrotic tissue, followed by reconstruction of the defect using a corneoconjunctival transposition (CCT) flap secured with suture polyglycolic acid 10-0 (PGA; USP; *Wego*; China). Post-operative care included topical antibiotics and an Elizabethan collar. The flap integrated well, with complete healing observed within three weeks. At the 1-year follow-up, the cat was comfortable and visual, with no signs of recurrence. The CCT flap technique proved to be an effective single-stage procedure for managing a corneal sequestrum. It provides immediate tectonic support and promotes rapid healing via vascularization, making it a valuable surgical option for veterinary practitioners.

Keywords: *Cat, Corneal Sequestra, Corneoconjunctival Transposition (CCT) Technique, Surgical Management*

[1]Our Pet's Vet Clinic, Macau, China

***Corresponding author email address:** jasonjean.93@gmail.com

Introduction

The feline cornea, a critical structure for maintaining vision and ocular integrity, is susceptible to a unique and challenging condition known as corneal sequestrum (also referred to as corneal nigrum or corneal mummification) (Featherstone & Sansom 2004). This disorder is characterized by the development of a focal, dark brown to black plaque of devitalized corneal stroma, resulting from progressive degeneration and impregnation with melanin and porphyrins (Labelle & Dresser 2013). The etiology is multifactorial, often associated with chronic corneal irritation, such as that caused by feline herpesvirus-1 (FHV-1) infection, entropion, lagophthalmos, or trauma (Featherstone & Sansom 2004) (Stiles 2013). Affected cats typically present with signs of pain, including blepharospasm, epiphora, and photophobia, and the lesion can lead to significant vision impairment and potential for corneal perforation if left untreated (Labelle & Dresser 2013).

While medical management aimed at controlling underlying causes and inflammation may be attempted for very early or superficial lesions, the avascular and necrotic nature of a mature sequestrum often renders it refractory to conservative treatment (Stiles 2013). Consequently, surgical intervention remains the standard of care for definitive resolution. Various surgical techniques have been described, including superficial keratectomy, which simply removes the sequestrum. However, keratectomy alone often leaves a corneal defect that heals slowly and with poor structural integrity, increasing the risk of complications (Pizzirani & Davidson 2001).

The corneoconjunctival transposition (CCT) technique has emerged as a highly effective surgical strategy that addresses both the removal of the necrotic tissue and the reconstruction of the corneal defect (Pizzirani & Davidson 2001) (Glover et al. 1994). This procedure involves a meticulous superficial keratectomy to excise the sequestrum, followed by the creation and transposition of a vascularized pedicle graft from the adjacent bulbar conjunctiva and superficial cornea. The graft provides immediate tectonic support and, crucially, introduces a direct blood supply to the affected area (Glover *et al.* 1994). This vascularization significantly enhances healing, reduces the risk of sequestrum recurrence, and improves the cosmetic and functional outcome (Pizzirani & Davidson 2001).

This paper will detail the surgical management of feline corneal sequestra with a focus on the corneoconjunctival transposition (CCT) technique. We will discuss the indications, step-by-step surgical procedure, postoperative care, and outcomes, highlighting its advantages as a one-stage solution that promotes rapid and robust corneal healing.

Materials and Methods

Case Description

A 4-year-old neutered female BSH was examined at Our Pet's Vet Clinic. This cat presented with unilateral blepharospasm, epiphora, conjunctiva edema, periocular pruritus, corneal edema, mucopurulent ocular discharge and brown corneal lesion at the left eye, respectively (Figure 1). Owner complained the condition of eye squinting, over scratching of the eye area, tear over production, redness, inflammation of eye lid at left eye and the appearance of a brown spot on the cornea persists for several weeks.

Clinical Examination

A complete ophthalmic examination was performed. This included assessment of the menace response and pupillary light reflexes (PLR). The Schirmer tear test (STT) and rebound tonometry were used to evaluate tear production and intraocular pressure, respectively. The cornea was stained with fluorescein to assess for ulceration.



Figure 1 *(A) The left eye of a 4 years old female BSH cat with corneal sequestrum. Note the dense corneal vascularization and loss of clear cornea, impairing the visual field and*
(B) Affected left ocular of a 4-year-old BSH from side view.

Diagnostic Findings

Ophthalmic examination such as menace response, cotton ball test, maze test, pupillary light reflex (PLR), dazzle reflex, palpebral reflex and corneal reflex was present bilaterally. The left cornea was sensitive upon examination. Schirmer tear test (STT) values were ocular dextra (OD. 8 mm/min and ocular sinistra (OS) 15 mm/min. Intraocular pressure (IOP) (Tonovet, ICare) were measured OD 17 mmHg and OS 18 mmHg. Fluorescein staining was negative in the left eye (Figure 2). Corneal cytology showed mild neutrophil. Local anesthetic eye drop (Bup-Lido; *Pine pharmaceuticals*; ocular drop) was used on both eyes to check the possibility of foreign body and distichiasis. Polymerase Chain Reaction (PCR) of feline respiratory viral panels and bacterial culture were not performed due to financial constraints.

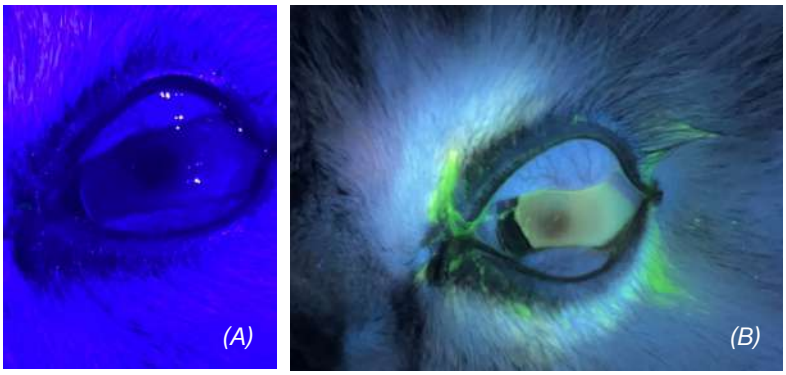

Figure 2 *(A) and (B). Examination under a cobalt blue light revealed a classic 'negative staining' pattern. The central, brown-black sequestrum itself did not retain any fluorescein, appearing as a dark, non-fluorescent plaque*

Pre-operative treatment

Oral medication and eye drops were prescribed such as levofloxacin 0.5% eye drop (Levoxin; *Iacepta Pharmaceuticals LtD*. added with homologous serum with a ratio of 4:1 QID, stem cell eye drops (Sodago; *Advanced Stem Cell Technologies*) BID, hyaluronic acid eye gel (Lubrithal Eye Gel; *DechrA*. BID, famciclovir (Famvir 250 mg per tablet; *Phoenix Labs*) 90mg/kg BID, doxycycline (DOXY 50 mg per tablet; *DechrA*. 5 mg/kg BID and meloxicam (Metacam 0.5 mg/ml oral suspension for cats and dogs; *Boehringer Ingelheim*) 0.05 mg/kg SID for 1.5 months. Treatment unable to ease the symptoms, so, owner opted surgery as an option for the patient.

Pre-operative preparation

Medetomidine (Sedator; 30 mcg/kg IV) at 0.12 ml and butorphanol (Torbugesic; *Pfizer*; 0.1 mg/kg IV) at 0.04 ml were administered to the patient. However, 0.14 ml of meloxicam 5 mg/ml (Meloxicam ; *Dechra* ; 0.2 mg/kg SC. and 1 ml of cefazolin 100mg/ml (Kefzol® ; Ancef®; 25 mg/kg IV) were administered following premedication.

Patient was intubated and maintenance using isoflurane (IsoFlo 100% w/w inhalation Vapour; liquid; *Zoetis*) at a concentration range of 1.5 – 2% and oxygen supply (Shanghai Yuhong Gas). Endotracheal tube size 3.0 mm with cuff (Kruuse PVC with cuff 3.0 mm) was used to intubate the cat. Anesthesia machine (Matrx VME2) was used for the anesthesia maintenance throughout the procedure.

The patient was positioned in dorsal recumbency and the periocular skin, ocular surface and conjunctival sac were prepared using 5% povidone iodine solution (Betaiodine, 10% solution, *ArpimeD*. and sterile 0.9% Sodium Chloride solution (Sodium Chloride Intravenous Infusion 0.9% w/v; *Braun*; IV) (Figure 3). The lateral stay sutures using a non-absorbable 6-metric nylon monofilament suture (Supramid). and wire eye speculum were placed to stabilize the globe (Figure 4 A). The patient was draped in a standard sterile fashion.

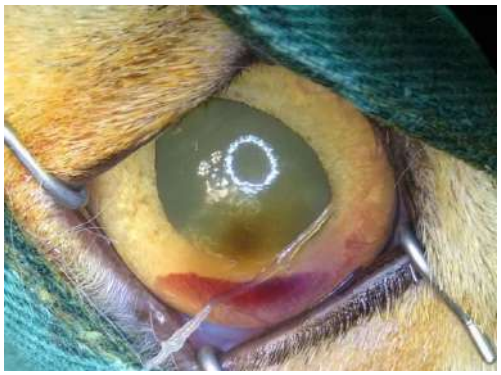

Figure 3 *The left eye was surgically prepared.*

Treatment

Half thickness keratectomy was performed based on the depth of stromal necrosis approximately half thickness of the cornea. A square surgical shape was made around the defect area using the #69 beaver blade (Figure 4 A). The sequestrum was estimated to involve 50% of the depth of the corneal stroma. Next, a dorsal sliding corneoconjunctival grafts were prepared with diverging half thickness incisions extending from the lesion to the limbus and into the bulbar conjunctiva (Figure 4 B). The corneal portion of the graft was undermined with #69 Beaver blade and corneal dissector. Its width was approximately 3 mm wider than the keratectomy site. Once the graft is fully prepared where the transposition able to cover the defect, then the corneal defect is slowly removed layer by layer until the corneal reach the desire transparency.

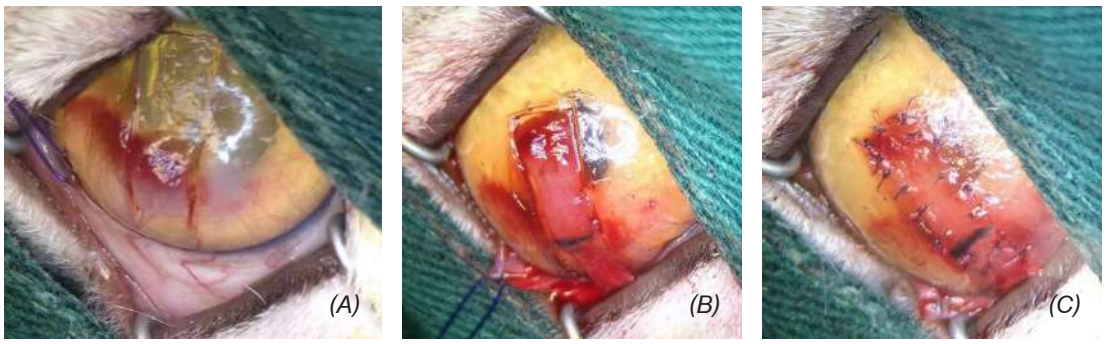

Figure 4 *(A. Keratectomy is performed to remove all grossly discolored cornea;*
(B. Dorsal sliding ofcorneoconjunctival graft is performed to cover the defect area;
(C. lateral edges of the graft are sutured to the following cornea in a simple interrupted pattern.

Next, the graft was advanced over the defect such that their leading edges were opposed (Figure 4 B. and sutured in place with suture polyglycolic acid 10-0 (PGA; USP; *Wego*; China) in a simple interrupted pattern (Figure 4 C). Corneal protective soft bandage (*Meni One*; Japan) was applied on the left ocular (Figure 5 A) and temporary tarsorrhaphy was performed at the same time (Figure 5 B).

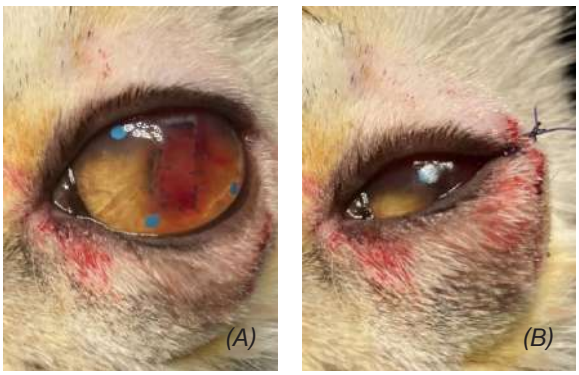

Figure 5 *(A. Application of corneal protective soft bandage (Meni One; Japan) after the procedure; (B. Temporary eyelid tarsorrhaphy was performed to secure the corneal protective soft bandage (Meni One; Japan).*

Double Elizabeth collar was used to avoid from scratching the surgical site. The patient was discharged after 7 days of hospitalization.

Follow-up

Two weeks following discharge, the patient was returned to the clinic for suture removal of the eyelid tarsorrhaphy. (Figure 7 A). Corneal protective soft bandage (*Meni One*; Japan) was removed after 3 weeks post operatively (Figure 7 B).

Table 2. Classification of corneal clarity of the affected area

Grade of corneal clarity	Corneal opacity	Fundus features
0	Absent	Normal tapetal reflex and detailed features of the fundus
1	Minimal	Normal tapetal reflex and detailed features of the fundus
2	Mild	Normal tapetal reflex and non-detailed features of the fundus
3	Moderate	Normal tapetal reflex with features of the fundus not evaluable
4	Severe	Absence of the tapetal reflex

Figure 6 *Classification of corneal clarity of the affected area (Multari et al. 2021).*

Corneal clarity and ability to vision were evaluated. Vision was assessed by menace response. In addition to the menace response, vision testing included the cotton ball test and visual placing. Corneal clarity of the affected area was classified as grade 0 (absolute corneal transparency), grade 1 (mild corneal opacity), grade 2 (moderate corneal opacity) and grade 3 (severe corneal opacity), based on the density of the corneal opacity in relation to the crossing of the tapetal reflex through the visual axis and pupil, and the sharpness of the fundus features using the backlight of the indirect ophthalmoscope (Figure 6).



Figure 7 *(A) The left eye of a 4 years old spayed female BSH cat, 3 weeks postoperatively after a corneoconjunctival graft; (B) The sutures are intact, and corneal vascularization has progressed through the body of the corneal graft. Moderate corneal edema is present.*

The patient revisit 1 month postoperatively to check the surgical area. Opacity of the cornea was mild, approximately at Grade 2 (Figure 7 B). Examination such as tapetal reflex and PLR were positive. Examination of fundus using ophthalmoscope was performed, it was slightly unclear due to the poor corneal clarity.

A year after the surgery, the patient was presence to our clinic. The evaluation of the corneal opacity was absent, determining grade 0 corneal clarity (Figure 8 A and B). Ophthalmoscope was used to evaluate the fundus; the detail features of fundus was able to observe clearly (Figure 8 C).



Figure 8 *(A) and (B) Physical appearance of left ocular shows normal tapetal reflex and (C) detailed features of the fundus.*

Results & Discussion

When the keratectomy of the stromal layer is less than 50%, it is recommending the application of protective bandage or temporary tarsorrhaphy such as nictictans membrane flap (NMF) to cover the surgical area (Maggs *et al.* 2017). Keratectomy involving more than 50% of the stromal layer, a tectonic support is recommended. In condition of infection, NMF technique is not recommended to use because it will enhance the growth of bacteria and prevent the eye drops from reaching the surgical area. In this case, after the application of corneal protective soft bandage, semi eyelid tarsorrhaphy was performed (Figure 5 A and B). Keratoplasty is the best choice of surgical treatment because it allows clear vision axis within 3 to 4 weeks after surgery (Peña Gimenez & Fariña 1998) and provides physical support (Laguna *et al.* 2015). A low recurrence rate for sequestra has been reported (5%). Moreover, rejection remains one of the main complications associated with a corneal transplant (Laguna *et al.* 2015).

These sequestra may involve all the corneal layers and can result corneal perforation (Andrew *et al.* 2001). The overlying epithelium is frequently ulcerated, although fluorescein may not be retained by the necrotic stroma and they can extend to variable stromal depths. The surroundings cornea may be vascularized to variable degrees; inflammatory infiltrates may surround the lesion (Lynne *et al.* 2015). The exact pathogenesis is unconfirmed, corneal sequestrum most likely develops as a nonspecific response to chronic corneal irritation. Predisposing factors include brachycephalic conformation, corneal trauma from enteropion or trichiasis, or corneal dessication from quantitative or qualitative tear-film abnormalities, lagophthalmos and abnormal eyelid function (Andrew *et al.* 2001). Most of the feline corneal sequestrum frequently happens in brachycephalic breed cats such as Persian (Pentlarge 1989; Nasisse *et al.* 1998). Infectious agent such as feline herpesvirus 1 (FHV-1) and Toxoplasma gondii DNA have been found in sequestrum of some cats (Stiles et al. 1997). One study shows 55.1% of cat's population with corneal sequestra were diagnosed with positive FHV-1 (Nasisse *et al.* 1998). In a retrospective study, Persian is the breed that affected the most by feline corneal sequestrum (71.5%), followed by exotic short hair (12.2%), domestic shorthair (12.2%) and another breed (4.1%) (Multari *et al.* 2021).

The CCT have been shown to be an effective treatment for feline corneal sequestra with good long-term postoperative outcomes (Graham *et al.* 2017) (Andrew *et al.* 2001). CCT maintain a continuous blood supply to the affected area and do not require donor materials. They provide an immediate source of corneal stromal tissue to fill in the defect and technique can be used with full thickness lesions. An advantage of CCT over conjunctival pedicle grafts (CPG) includes superior axial transparency and therefore superior preservation of vision. Reported complications with trimming CPG include sequestrum recurrence, corneal abscessation and persistent corneal vessels

to the conjunctival scar. Featherstone *et al.* (2004) reported no significant difference in the recurrence rate between sequestra treated with a keratectomy alone (25%) or in conjunction with a CPG or Porcine small intestinal submucosa (SIS) graft (17%) with recurrence defined as the necessity for a second surgical procedure. Graham *et al*. (2017) reported an overall recurrence rate of 8.3% when treated with a keratectomy and CCT. Andrew et al. reported that 17 sequestra treated with a keratectomy and CCT did not show any signs of recurrence with a follow-up period between 30 days and 7 years.

Conclusion

In conclusion, CCT appears to be a viable surgical option for feline corneal sequestrum where preservation of corneal transparency and vision is the treatment outcome goal.

References

Andrew, S. E., Tou, S. & Brooks, D. E. (2001) Corneoconjunctival transposition for the treatment of feline corneal sequestra: a retrospective study of 17 cases (1990-1998). Veterinary Ophthalmology 4, 107-111.

Cullen CL, Wadowska D. W., Singh A., Melekhovets Y. (2005) Ultrastructural findings in feline corneal sequestra. Veterinary Ophthalmology 8:295–303.

Glover, T. L., Nasisse, M. P., & Davidson, M. G. (1994) The use of a corneoconjunctival transposition flap for the treatment of deep corneal ulcers and descemetoceles in dogs and cats. Journal of the American Animal Hospital Association, 30(5), 440-448.

Graham K. L, White J. D., Billson F. M. (2017) Feline corneal sequestra: outcome of corneoconjunctival transposition in 97 cats (109 eyes). J Feline Med Surg. 2017;19:710-716.

Featherstone, H. J., Sansom J. (2004) Feline corneal sequestra: a review of 64 cases (80 eyes) from 1993 to 2000. Veterinary Ophthalmology. 7(4), 213-227.

Labelle, A. L., & Dresser, C. B. (2013). Feline Corneal Disease. Clinical Techniques in Small Animal Practice, 18(4), 193-198.

Laguna F., Leiva M., Costa D., Lacerda R., Peña Gimenez T. (2015) Corneal grafting for the treatment of feline corneal sequestrum: A retrospective study of 18 eyes (13 cats). Vet Ophthalmol 18:291–296.

Lyne S. S., Bianca S. B., Bruce H. G. (2015) Diagnostic Opthalmology vol 56, 1197-1198.

Maggs D., Miller P., Ofri R. (2017) Slatter's Fundamentals of Veterinary Ophthalmology. 6th edn. Philadelphia, PA: Saunders Ed.

Multari D., Perazzi A., Contiero B., Carobbi B., Bertoldi M., Iacopetti I. (2021) Corneal sequestra in cats: 175 eyes from 172 cases (2000-2016) Journal of Small Animal Practice. BSAVA.

Nasisse M. P., Glover T. L., Moore C. P., Wigler B.J. (1998) Detection of feline herpesvirus 1 DNA in corneas of cats with eosinophilic keratitis or corneal sequestration. Am J Veterinary Ophthalmology ;59:856–858.

Peña Gimenez M. T., Fariña I. M. (1998) Lamellar keratoplasty for the treatment of feline corneal sequestrum. Veterinary Ophthalmology 1, 163-161.

Pentlarge V. W. (1989) Corneal sequestration in cats. Compend Contin Educ Pract Vet ;11:24–32.

Pizzirani S., Davidson M. G. (2001) Corneoconjunctival transposition for the treatment of feline corneal sequestrum: a retrospective study of 35 cases (1995-2000). Veterinary Ophthalmology, 4(2), 107-111.

Stiles J., DcDermott M., Bisgsby D. (1997) Use of nested polymerase chain reaction to identify feline herpesvirus in ocular tissue from clinically normal cats and cats with corneal sequestra or conjunctivitis. Am J Vet Res 58:338–342.

Stiles J. (2013) Feline Ophthalmology. In Veterinary Ophthalmology (5th ed., pp. 1477-1559). Wiley-Blackwell.

10 Multiple-Choice Questions

1. What was the indication for performing a temporary eyelid tarsorrhaphy following the CCT procedure?

A. To correct an entropion identified during surgery.

B. To apply constant pressure to the graft to prevent recurrence.

C. To protect the surgical site after the application of a corneal bandage.

D. To replace the need for postoperative topical antibiotics.

2. The authors cite a recurrence rate of 8.3% for feline corneal sequestra when treated with which specific technique?

A. Keratectomy alone

B. Keratectomy and a conjunctival pedicle graft (CPG)

C. Keratectomy and a porcine small intestinal submucosa (SIS) graft

D. Keratectomy and corneoconjunctival transposition (CCT)

3. Which of the following clinical signs was NOT explicitly mentioned as being observed during the initial physical examination of the left eye?

A. Conjunctival edema (chemosis)

B. Mucopurulent discharge

C. Corneal vascularization

D. Periocular pruritus

4. What was the purpose of administering local anesthetic eye drops (Bupivacaine 0.4%) to both eyes?

A. To measure intraocular pressure more accurately.

B. To rule out a foreign body or distichiasis as a cause of discomfort.

C. To perform the Schirmer tear test without patient discomfort.

D. To prepare the eye for the fluorescein staining test.

5. What was the reported advantage of using a CCT over a Conjunctival Pedicle Graft (CPG)?

A. CCT is a simpler and faster surgical technique.

B. CCT results in superior axial transparency and better preservation of vision.

C. CCT has a significantly lower risk of postoperative infection.

D. CCT can be performed without any specialized ophthalmic instruments.

6. Besides corneal sequestra, brachycephalic cats like Persians and British Shorthairs are also predisposed to which other common ocular condition?

A. Progressive Retinal Atrophy (PRA.

B. Primary glaucoma

C. Corneal ulceration secondary to exposure keratitis

D. Uveal cysts

7. In the case, the cat was treated with famciclovir. What is the primary mechanism of action of this drug?

A. It disrupts bacterial cell wall synthesis.
B. It inhibits the replication of viral DNA.
C. It is a competitive antagonist of histamine receptors.
D. It inhibits the enzyme cyclooxygenase (COX).

8. A Schirmer tear test value of OD 8 mm/min was recorded. If this value represented keratoconjunctivitis sicca (KCS), which of the following medications would be a long-term treatment option to stimulate tear production?

A. Topical neomycin-polymyxin-bacitracin
B. Topical diclofenac
C. Topical cyclosporine (Optimune)
D. Systemic doxycycline

9. In the surgical description, a "golf knife" and "corneal dissector" were used. These instruments are specifically designed for:

A. Suturing delicate corneal tissue.
B. Making precise, lamellar (split-thickness) dissections in the cornea.
C. Holding the eye steady during the procedure.
D. Removing the entire eye (enucleation).

10.The patient was discharged with a double Elizabethan collar. What is the most important purpose of using an E-collar after ocular surgery like a CCT?

A. To keep the cat calm and restrict its movement.
B. To prevent the cat from self-trauma by scratching or rubbing the surgical eye.
C. To apply light pressure and support to the surgical site.
D. To prevent the cat from eating to o quickly and vomiting after anesthesia.

Answer Key

1. C
2. D
3. C
4. B
5. B
6. C
7. B
8. C
9. B
10. B

Catalyst Pancreatic Lipase



ตรวจวินิจฉัยภาวะตับอ่อนอักเสบอย่างมั่นใจ

ตรวจวินิจฉัยได้ทันที
ได้ผลตรวจภายใน 10 นาทีในสถานพยาบาล

ออกแบบการตรวจได้ด้วยตัวเอง
เลือกตรวจร่วมกับพารามิเตอร์อื่น ๆ ได้ทั้งแบบสไลด์เดี่ยว และ Chem Panel

ให้ผลตรวจเชิงปริมาณ (Quantitative)
คุณภาพระดับ Reference Laboratories สอดคล้องกับการตรวจ Spec cPL และ Spec fPL ใน IDEXX Reference Laboratories

ใช้งานง่าย
เพียงใส่ตัวอย่างเข้าเครื่องตรวจ กดปุ่มทำงาน แล้วรอรับผลตรวจ

ใช้ตรวจได้ทั้งสุนัขและแมว
สไลด์เดียวเลือกตรวจได้ทั้งสุนัขหรือแมว สะดวกต่อการบริหารจัดการพื้นที่จัดเก็บ



@idexxthailand

Technology. For life.
เทคโนโลยีที่พัฒนาไปพร้อมกับคุณ

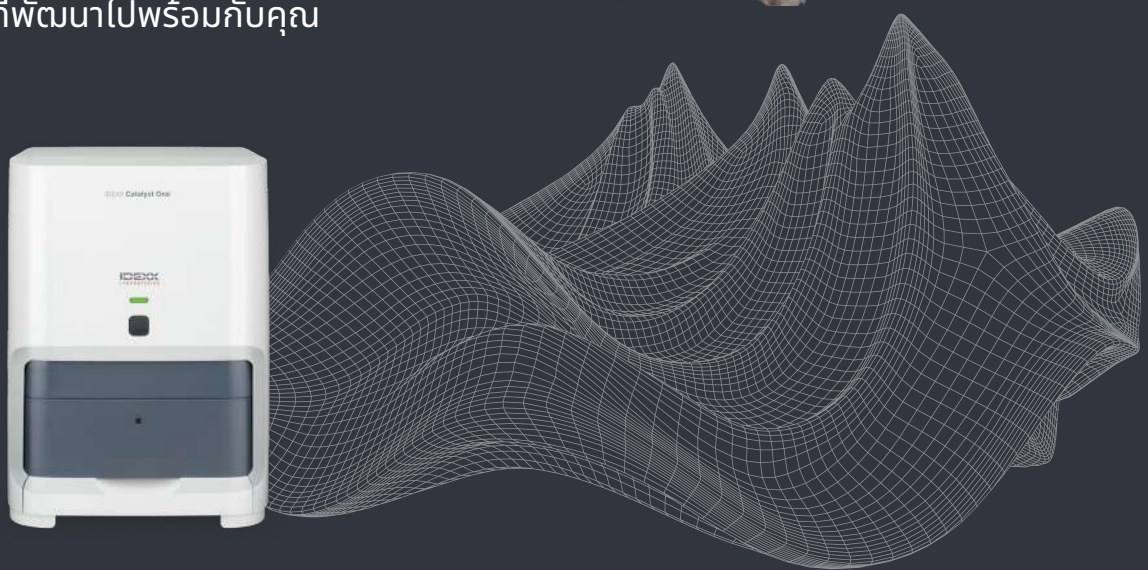

2008	2012	2013	2014	2015	2016	2018	2019	2020	2022	2024	2025
Catalyst Dx Launch	Catalyst Phenobarbital	Catalyst Fructosamine	Catalyst One Launch	Catalyst Total T4	Catalyst CRP	Catalyst SDMA & Total T4	Catalyst Progesterone	Catalyst Bile Acids	Catalyst SDMA (Single Slide)	Catalyst Pancreatic Lipase & Catalyst SmartQC	Catalyst Cortisol

IDEXX

PURINA®

PRO PLAN®
VETERINARY DIETS





PREBIOTICS FOR GUT HEALTH & IMMUNITY

- Specialised prebiotic fibre to help promote a healthy gut microbiome
- Highly digestible to help reduce workload on a compromised gut
- Contains medium-chain triglyceride for easy absorption in the gut

NUTRITION THAT PERFORMS™

PURINA® PRO PLAN® Veterinary Diets Canine EN Gastrointestinal™ is formulated to include medium chain triglycerides, specialised prebiotic to support a healthy gut microbiome and is highly digestible to reduce gastrointestinal workload on a compromised gut.

สอบถามข้อมูลเพิ่มเติมจากผู้จัดจำหน่าย

บริษัท เวท อะกริเทค จำกัด โทร: 02-575-5777-86

PURINA®
PRO PLAN®
VETERINARY SUPPLEMENTS

FortiFlora®



Recommended for



Administration guidelines

GASTROINTESTINAL DISTURBANCES	
GastroIntestinal disturbance & loose stools associated with microflora imbalance	วันละ 1 ซอง ทุกวัน จนกระทั่งอาการดีขึ้น จากนั้นให้ต่อเนื่องอีก 7 วัน
Poor faecal quality In dogs & cats all ages	
Reduction of flatulence in dogs	
LOOSE STOOLS	
Associated with STRESS	วันละ 1 ซอง ทุกวัน เป็นเวลา 3 วัน ก่อนที่สัตว์เลี้ยงจะเผชิญกับความเครียด ให้ต่อเนื่องจนเป็นเวลาอย่างน้อย 3 วัน หลังจากที่สัตว์เลี้ยงเผชิญกับความเครียด
Associated with ANTIBIOTIC USE	วันละ 1 ซอง ขณะใช้ยาปฏิชีวนะ และให้ต่ออีก 7 วัน หลังหยุดยา เพื่อประสิทธิภาพสูงสุดควรให้ห่างจากยาปฏิชีวนะ อย่างน้อย 3 ชั่วโมง
Associated with DIET CHANGE	วันละ 1 ซอง เป็นเวลา 3 วันก่อนเปลี่ยนอาหาร ให้ต่อเนื่องจนเปลี่ยนอาหารเสร็จสมบูรณ์ หลังจากนั้นให้ต่ออีก 7 วัน
IMMUNE FUNCTION	
Promote strong immune system **- เสริมภูมิคุ้มกัน**	วันละ 1 ซอง ทุกวัน เป็นเวลาอย่างน้อย 30 วัน
PALATABILITY	
Palatability booster **- กระตุ้นความอยากอาหาร**	วันละ 1 ซอง ต่อเนื่องตามต้องการ

VAC
ตัวแทนจัดจำหน่ายโดย บริษัท เวท อะกริเทค จำกัด
28/92 หมู่ 4 ถ.แจ้งวัฒนะ ต.บางตลาด อ.ปากเกร็ด จ.นนทบุรี 11120 โทร 0-2575-5777-88, แฟกซ์ 0-2575-5790

Feligen CRP
Leucofeligen FeLV/RCP

Vaccines for cats

From Virbac

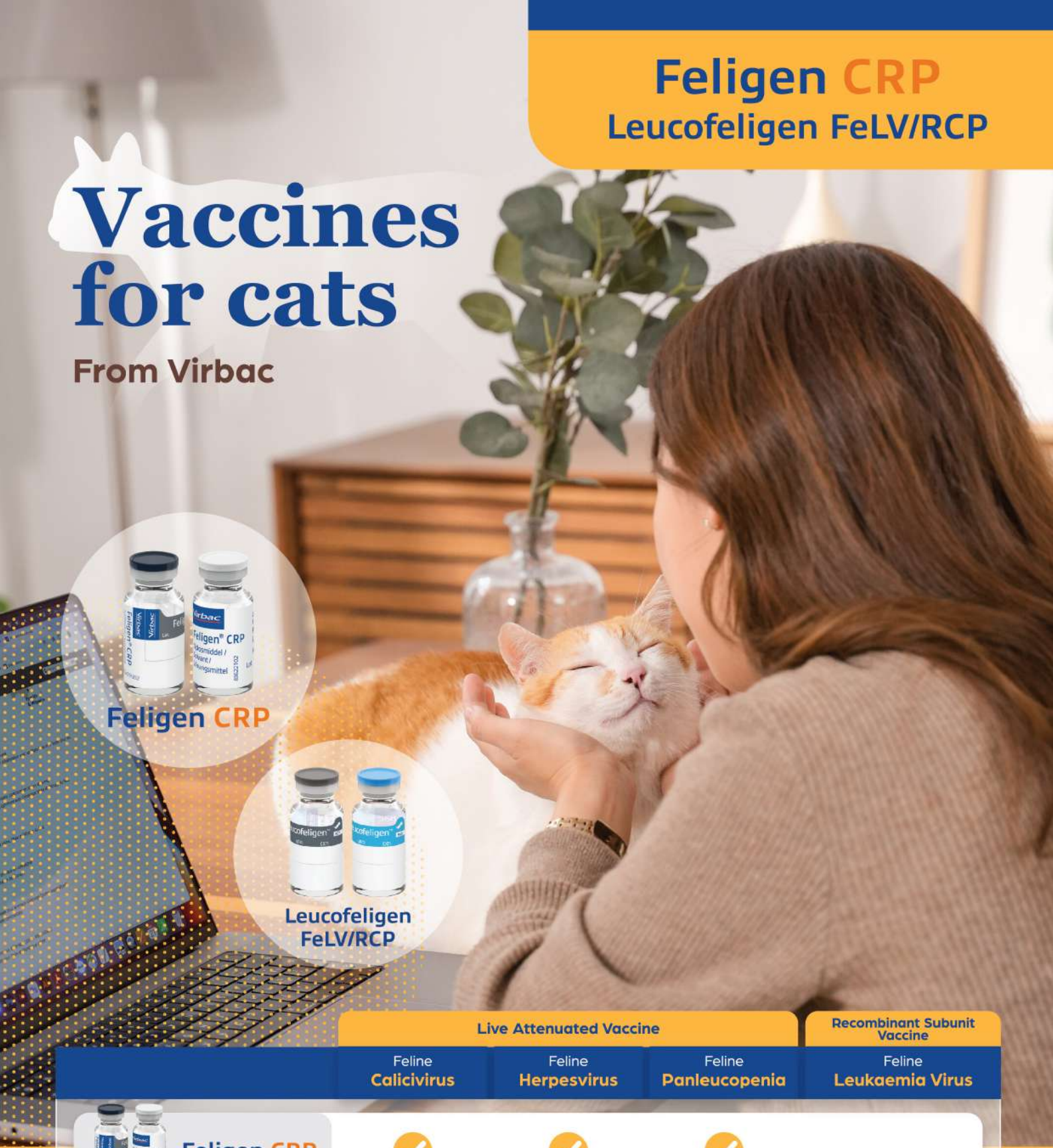

Feligen CRP

Leucofeligen FeLV/RCP

	Live Attenuated Vaccine			Recombinant Subunit Vaccine
	Feline Calicivirus	Feline Herpesvirus	Feline Panleucopenia	Feline Leukaemia Virus
Feligen CRP	✓	✓	✓	
Leucofeligen FeLV/RCP	✓	✓	✓	✓

เลขทะเบียนยา 2F 16/40, 2F 12/67 (B)
ใบอนุญาตโฆษณาเลขที่ ขศ.2-5813/2568
โปรดอ่านรายละเอียดเพิ่มเติมในเอกสารอ้างอิงฉบับสมบูรณ์และเอกสารกำกับยา
ความถูกต้องของโฆษณานี้เป็นความรับผิดชอบของผู้โฆษณา มิได้ดำเนินการโดยสำนักงานคณะกรรมการอาหารและยา

Virbac



Virbac

Feligen CRP



Key Features Of The 100% Live Vaccine

This vaccine offers robust protection, featuring:

- **100% live vaccine**
- Attenuated live strains of:
  - Feline Herpesvirus
  - Feline Calicivirus
  - Feline Panleukopenia virus.

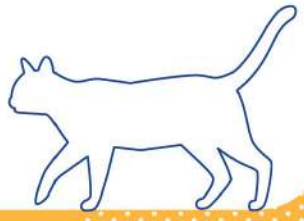

Live vaccines have numerous advantages over inactivated vaccines

	Live Attenuated vaccine	Killed Inactivated vaccine
Type of induced immunity	Humoral and cellular	Mainly humoral
Activation of protective immunity	Fast	Complete vaccine-induced protection is only achieved 2 to 3 weeks after the final immunisation
Duration of immunity	Longer	Generally shorter
Protection after a single vaccination	Possible	No, at least two vaccinations are required
Adjuvant	-	Usually indispensable
Indications	Routine vaccination, disease outbreaks, mucosal immunity	Immunocompromised animals, new-borns without colostral immunity, pregnant animals



Leucofeligen FeLV/RCP



Multivalent vaccine is designed for optimal performance and flexibility, offering protection against calicivirus, herpesvirus, panleukopenia, and feline leukaemia virus in a single vaccine supplied in a two-vial format.



- **Lyophilisate:** Contains three live attenuated viral strains:
  - Feline Herpesvirus
  - Feline Calicivirus
  - Feline Panleukopenia virus.

- **Suspension:** contains **the purified p45 FeLV-envelope antigen,** obtained by **genetic recombination** of the *E. coli* strain.

Genetic engineering
guarantees antigen purity concentration, and optimal safety

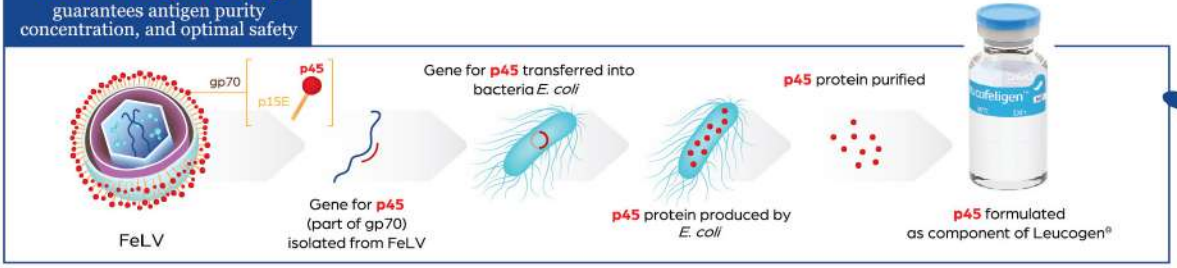



apoquel®
(oclacitinib tablet)





ยาลดคัน
ชนิดที่ไม่ใช่สเตียรอยด์แบบกิน

ตัวยาสำคัญ: Oclacitinib maleate
ขนาด: 3.6, 5.4, 16 mg

ขนาดและวิธีการให้ยา:
- 0.4 - 0.6 mg/kg วันละ 2 ครั้ง เป็นเวลา 14 วัน และจากนั้นให้เป็นวันละ 1 ครั้ง
- สามารถให้พร้อมหรือไม่พร้อมอาหาร

ข้อบ่งใช้:
- ควบคุมอาการคันที่เกิดจากโรคภูมิแพ้ผิวหนัง (Allergic Dermatitis) และควบคุมโรคผื่นภูมิแพ้ผิวหนัง (Atopic Dermatitis) ในสุนัขอายุ 12 เดือนขึ้นไป

Margin of Safety:
- 5 เท่าของขนาดแนะนำ วันละ 2 ครั้ง เป็นเวลา 6 สัปดาห์

การเก็บรักษา:
- เก็บรักษาที่อุณหภูมิต่ำกว่า 30°C

Choose Apoquel

ออกฤทธิ์ยับยั้งโดยตรงต่อ Janus Kinase (JAK)

- ยาลดคันชนิดที่ไม่ใช่สเตียรอยด์
- ออกฤทธิ์ลดคันได้ภายใน 1 ชั่วโมงและลดอาการคันได้อย่างมีประสิทธิภาพ[1]
- ผลข้างเคียงน้อยกว่า เมื่อเทียบกับการใช้ยาในกลุ่ม Steroids[2]
- ใช้ร่วมกับยาอื่นๆ หรือการวินิจฉัยทางผิวหนังได้ (Intradermal Skin Test)[3]
- เป็น First-line ของการรักษาอาการคันในสุนัขทั้งแบบ Acute และ Chronic itch[4]

APOQUEL® Dosing chart

DOG BODY WEIGHT, KG	STRENGTH AND NUMBER OF APOQUEL® TABLETS TO BE ADMINISTERED		
	3.6 MG TABLETS	5.4 MG TABLETS	16 MG TABLETS
3.0 - 4.4	0.5		
4.5 - 5.9		0.5	
6.0 - 8.9	1		
9.0 - 13.4		1	
13.5 - 19.9			0.5
20.0 - 26.9		2	
27.0 - 39.9			1
40.0 - 54.9			1.5
55.0 - 80.0			2

1. Gonzales AJ, Fleck TJ, Humphrey WR, Galvan BA, Aleo MM, Mahabir SP, Tena JK, Greenwood KG, McCall RB. IL-31-induced pruritus in dogs: a novel experimental model to evaluate anti-pruritic effects of canine therapeutics. Vet Dermatol. 2016;27:34–e10.
2. Ferreira TS, Gmyterco VC, de Farias MR, Villalobos WR, Fonseca DS. Evaluation of oclacitinib maleate and prednisolone combined therapy for the control of atopic dermatitis in dogs: A controlled clinical trial. Vet Dermatol. 2025;36:177–185. doi:10.1111/vde.13327.
3. aretta LT, do Espirito Santo Cunha V, Figueiredo CD, Gerardi DG. A randomised, double-blinded trial to assess the effect of oclacitinib and prednisolone on intradermal allergen and prick tests in dogs with atopic dermatitis. Vet Dermatol. 2024;35:71–80. doi:10.1111/vde.13209.
4. Jasiecka-Mikołajczyk A, Socha P. Treatment with oclacitinib, a Janus kinase inhibitor, down-regulates and up-regulates CD25 and Foxp3 expression, respectively, in peripheral blood T cells of dogs with atopic dermatitis. BMC Vet Res. 2024;20:489. doi:10.1186/s12917-024-04340-0.

ขค.2-1493/2569
Apoquel 3.6 mg: Reg no. 1F 16/59 (NC)
Apoquel 5.4 mg: Reg no. 1F 17/59 (NC)
Apoquel 16 mg: Reg no. 1F 18/59 (NC)

โปรดอ่านรายละเอียดเพิ่มเติมในเอกสารอ้างอิงฉบับสมบูรณ์และเอกสารกำกับยา ความถูกต้องของโฆษณานี้เป็นความรับผิดชอบของผู้โฆษณา บริษัทดำเนินการโดยสำนักงานคณะกรรมการอาหารและยา
สำหรับแจกบุคคลสาธารณสุขเท่านั้น

zoetis

NA TONGCHAI | PetTorus

@pettorus.med
081-806-1866 [ธงชัย]



REFURBISHED CT SOLUTION

เครื่องเอกซเรย์คอมพิวเตอร์ 16, 32, 64 สไลด์

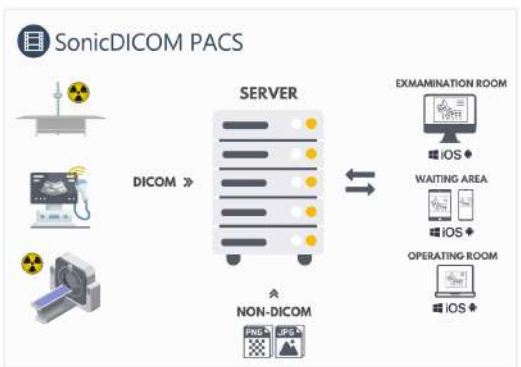

PACS

ระบบบริหารจัดการภาพทางการแพทย์



DENTAL SOLUTION

X-ray & Sensor 1,2,4



DIGITAL X-RAY

VetiX S300
Professional Veterinary DR Imaging System





X-RAY POSITIONING ACCESSORIES

อุปกรณ์ช่วยจัดท่าม้า สำหรับเอกซเรย์



ULTRASOUND POSITIONING ACCESSORIES

เบาะอัลตราซาวน์

PET SPECIALIST
EXPERT IN PET PRODUCTS

โต๊ะผ่าตัดหลากหลายรูปแบบ



โต๊ะผ่าตัดไฟฟ้า Shernbao รุ่น FT-824LE

- โต๊ะผ่าตัดท็อปสแตนเลสปรับขึ้นลงไฟฟ้า
- แผ่นท็อป ขนาด 124cm. X 64cm.
- ปรับต่ำสุด 69cm. สูงสุด 110cm.
- รองรับน้ำหนักได้ถึง 80 Kg.
- ระบบไฟฟ้าปรับขึ้นลงนิ่มนวล
- ขาโต๊ะแข็งแรงไม่โครงเครงขณะใช้งาน
- รับประกัน 1 ปี

ราคา 28,900.-



โต๊ะผ่าตัดไฟฟ้า Ewan

- โต๊ะผ่าตัดท็อปสแตนเลสปรับขึ้นลงไฟฟ้า
- หน้าท็อปปรับเอียงได้ 15 องศา
- มาพร้อมตะแกรงวางหน้าท็อปสามารถยกออกได้
- แผ่นท็อป ขนาด 130cm. X 60cm.
- ปรับต่ำสุด 75cm. ปรับสูงสุด 105cm.
- รองรับน้ำหนักได้ถึง 80 Kg.
- รับประกัน 1 ปี

ราคา 28,900.-



โต๊ะผ่าตัด V - Top สแตนเลส ปรับขึ้นลงไฟฟ้า

- วัสดุสแตนเลสเกรด 304
- หน้าท็อปขนาด 130cm. X 60cm.
- ปรับสูงสุด 105cm. ต่ำสุด 75cm.
- หน้าท็อปสามารถปรับมุมรูปตัว V ได้
- สามารถปรับเอียงหน้าท็อปได้ 25 องศา
- ปรับเอียงด้วยระบบไฟฟ้าปุ่มควบคุมคันโยก
- รับน้ำหนักสูงสุด 100 Kg.

ราคา 54,900.-



โต๊ะขูดหินปูนสแตนเลส ปรับขึ้นลงไฟฟ้า

- วัสดุสแตนเลสเกรด 304 แข็งแรงทนทาน
- ขนาดหน้าท็อป 130cm. X 60cm.
- ปรับขึ้นสูงสุด 105cm. ต่ำสุด 75cm.
- ปรับเอียงได้ 45 องศา
- ตะแกรงยกทำความสะอาดได้
- รับน้ำหนักได้สูงสุด 100 Kg.

ราคา 45,650.-

เวทแอนนี่มอลล์

จริงใจ พร้อมให้บริการ เชี่ยวชาญงานซ่อมบำรุง

VET ANY MALL

SINCERE SERVICE SOLVE













สนใจติดต่อฝ่ายขายแต่ละเขต:

คุณเอฟ กทม.ฝั่งพระนคร : 099-1763888, คุณออม กทม.ฝั่งธนบุรี : 096-8489888

คุณมุก ภาคเหนือ : 099-1764888, คุณฟิวส์ ภาคตะวันออก : 096-8479888

คุณนุ่น ภาคอีสาน : 099-1765888, คุณกุ้งนาง ภาคใต้ : 065-8870888

เบอร์สำนักงาน: 02-096-3388, 062-072-2888, 097-054-8102

FACEBOOK: VETANYMALL VETANYMALL LINE ID: @VETANYMALL

Add LINE Friends via QR Code

PACIFIC SUNRISE HOLDING

Pacific Sunrise Holding Co.,Ltd. is Japanese trading company. We are entering the animal health field as part of our new business creation efforts. We mainly import our products from Japan, USA and EU, plan to deal with wide range of related product and contribute benefit in this field.

Longevity Wellness



@PSH.PETPRODUCTS

FACEBOOK

- SUPPLEMENT PRODUCTS
- ORAL CARE PRODUCTS
- SKIN CARE PRODUCTS
- SPA & GROOMING PRODUCTS

MADE IN JAPAN

ZENOAQ
Gazing at the future
Nippon Zenyaku Kogyo Co.,Ltd.

Animal Ayurveda™

MADE IN USA

ADDISON BIOLOGICAL LABORATORY
Home of the MAXI/GUARD® Line

VET CYANON

กาวติดแผลสำหรับสัตว์



สะดวก
ใช้ง่าย

กันน้ำ

กันเชื้อ

ไม่ต้อง
ตัดไหม

กาวแข็งตัว
ภายใน
20 วินาที







ส่วนประกอบหลักคือ
n-Butyl cyanoacrylate

เหมาะสำหรับแผลสะอาด ขนาดไม่เกิน 5 ซม.
และมีแรงตึงน้อย กาวใช้เวลาแข็งตัว 20 วินาที
โดยเปลี่ยนสภาพเป็นเนื้อฟิล์มเคลือบแผล
และสามารถหลุดลอกออกเองภายใน 5 – 7 วัน



BEFORE



AFTER

วิธีการใช้งาน



จัดจำหน่ายโดย : บริษัท เบสท์ อีควิปเม้นท์ เซ็นเตอร์ จำกัด

BEC
Best Equipment Center Co., Ltd.

0-2903-1916, 0-2903-3354
www.bec-vet.com
@becvet.th
info@bec-vet.com
@becvet
bec_vet

Veterinary Anesthesia Delivery System SV3000

เครื่องดมยาสลบ พร้อมเครื่องช่วยหายใจในตัว



เครื่องดมยาสลบ พร้อมเครื่องช่วยหายใจ





โถยาดมสลบ VAPORIZE
PENLON ประเทศอังกฤษ

ชุดท่อหายใจ และ ท่อ SCARVENGING



เครื่องดมยาสลบ พร้อมเครื่องช่วยหายใจในตัว รุ่น SV3000

ตัวเครื่องมีขนาดกว้าง 32.5 ซม. X ยาว 33.0 ซม. X สูง 13.0 ซม.
พร้อมโถยาดมสลบ VAPORIZER ผลิตภัณฑ์ PENLON ประเทศอังกฤษ
ติดตั้งบนรถเข็น มีล้อเลื่อน เคลื่อนที่ได้สะดวก
รถเข็นมีขนาด กว้าง 54 ซม. X ลึก 57ซม. X สูง 138 ซม. (ความสูงรวมล้อเลื่อน)



Regulator
(ปรับแรงดันออกซิเจน)



Isoflurane
1 ขวด

ของแถม เมื่อซื้อเครื่องดมยาสลบ รุ่น SV3000

1. Regulator (เกจ์ปรับแรงดันออกซิเจน)	1	ตัว
2. Isoflurane	1	ขวด
3. Endotracheal tube เบอร์ 2.5 - 10	1	ชุด
4. Mask set 6 ขนาด	1	ชุด



Endotracheal tube
#2.5 - 10



Mask set 6 ขนาด

SOAR MEDICAL TECH (THAILAND) CO., LTD
59 Yenjit Road, Tungwatdon, Sathon, Bangkok THAILAND 10120

Sale Manager : คุณตุ๊ก (065-4955692)
คุณเบนซ์ (061-9162456)

Soarmed Thailand
@soarmedthai

dRX

Moving forward

Exclusive Consult by dRX

ทางเลือกใหม่ของที่ปรึกษาเฉพาะทางตัวจริง...
เพื่อผลลัพธ์ที่จับต้องได้จาก dRX

Medical Team

- ✔ ปิดเคสยากได้ไวขึ้น
- ✔ ลดความเสี่ยง
- ✔ เหมือนมี**อาจารย์แพทย์**นั่งอยู่เคียงข้างตลอดเวลา

Operations Team

- ✔ อุดรอยรั่วธุรกิจ
- ✔ แก้ปัญหาด้วย**ข้อมูล**
- ✔ เพิ่มพูน**ผลกำไร**



dRX เข้าใจหน้างานจริง
ลดภาระเจ้าของ
คืนเวลาพักผ่อนให้คุณ

LINE

สนใจบริการ
สแกนเลย

093-051-5454 | LINE @drxsystem | info@drxsystem.com

NEW PRODUCT

V-MaX Research Series
The better way to care your pet

Vet Planet

COMPLETE GUT RECOVERY, FROM NOW TO LONG TERM

ดูแลทันที ฟื้นฟูสุขภาพลำไส้อย่างยั่งยืน

Syn-Bio

Restore Gut Microbiome Balance
Support Immune Health

อาหารเสริมช่วยปรับสมดุล และฟื้นฟูลำไส้

สำหรับสุนัข และแมว | แคปซูล ขนาดเล็ก



Advanced 3 Biotics Formular

Multi-strain Probiotics + Prebiotic + Postbiotic

Multi-strain Probiotics

1. ***Saccharomyces boulardii*** KUKPS6005
   - **41.2 % AUTO-AGGREGATION**
   - ยีสต์สายพันธุ์งานวิจัยจาก KU
   - ทนยาปฏิชีวนะ กรดและน้ำดี
   - ยึดเกาะผนังลำไส้ได้ดี
2. ***Enterococcus faecium***
   - แบคทีเรียประจำถิ่น ในลำไส้สุนัข และแมว
3. ***Pediococcus pentosaceus***
   - มีผลทดสอบต้านเชื้อโรค
   - ✓ *E.coli* ✓ *Salmonella spp.*
   - ✓ *Clostridium spp.*
   - ✓ *Campylobacter spp.*

PREBIOTIC (XOS)

↑2x
Bifidobacterium after 2 weeks of XOS

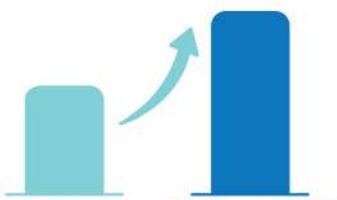

- ↑ ***Lactobacillus spp***
- ↑ **SCFAs : Acetate, Propionate, butyrate**

POSTBIOTIC (*L. paracasei* KMP 207)

TIGHT JUNCTION SUPPORT

ผลผลิตที่ได้จาก
Lactobacillus paracasei
KMP-207

- SCFAs
- Antimicrobial peptide
- Organic compounds

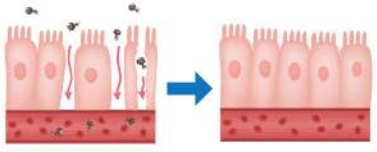

RESTORE MICROBIOME BALANCE
ปรับสมดุลจุลินทรีย์ ในทางเดินอาหาร

GUT BARRIER SUPPORT
เสริมความแข็งแรง ของเยื่อบุลำไส้

SUPPORT IMMUNE HEALTH
สนับสนุนการทำงาน ของภูมิคุ้มกัน

SCAN FOR MORE PRODUCT INFORMATION
Vet Planet THAILAND

SURGICAL SITE INFECTION PREVENTION!

Prevention starts with you, prevention of Surgical Site Infection

B BRAUN
SHARING EXPERTISE

WHAT'S THE PROBLEMS ?

Patients develop infections when **bacteria get into incision made during surgery**

Up to 1 in 6 of people who have surgery get surgical site infections (SSIs)*

SSIs increases the **patients length** of stay in the hospital by an average of **7.1 days**†

WHAT'S THE SOLUTION ?

A range of precautions – **before, during and after surgery** – reduce risk of infection

THAILAND

SSI prevention 'BUNDLE'*



1. Preadmission

- Smoke cessation

2. Preoperation

- ATB Prophylaxis
- Appropriate hair removal

3. Intraoperation

- Antimicrobial-coated suture for clean oparation in high-risk patients & elective digestive surgery
- Skin preparation with alcohol-based antiseptic solution



- Normothemia
- Glycemic control ≤ 200 mg/dL
- Maintain O_2 sat ≥ 92% (prefer ≥ 95%)
- Wound protector for abdominal operation
- Change glove , instrument and Surgical Asset Management



4. Postoperation

- O_2 sat ≥ 92% (prefer ≥ 95%)
- Blood glucose ≤ 200 mg/dL
- Normothermia

* Lohsiriwat V, Chinswangwatanakul V, Lohsiriwat D, et al. Guidelines for the prevention of surgical site infection: the surgical infection society of Thailand recommendations. J Med Assoc Thai. 2020;103(1):99-105.

† Suchitra Joyce B, Lakshmidevi N. Surgical site infections: Assessing risk factors, outcomes and antimicrobial sensitivity patterns. Afr J Microbiol Research. 2009;3(4):175-9

TORO Health Booster

FOODINNOVA

อาหารเสริมรูปแบบแมวเลีย

BOOST

สุขภาพที่ดีในคำเดียว

Human Grade
ใช้วัตถุดิบหลักเกรดเดียวกับที่มนุษย์บริโภค

Superfruits
ผสานคุณประโยชน์จากผลไม้

ไม่เติมเกลือ
และมีส่วนผสมของผลพลอยได้จากสัตว์ปีก

Grain Free
ปราศจากธัญพืช

ทอรีน
เป็นกรดอะมิโนจำเป็นที่ช่วยบำรุงสายตา

พัฒนาสูตร
ร่วมกับสัตว์แพทย์และนักโภชนาการสัตว์เลี้ยง
Veterinarian Formula

7วัน7สูตร ครบทุกความต้องการ



Blood Care (บำรุงเลือด)

Bone & Joint (บำรุงกระดูกและข้อต่อ)

Digestive Care (ดูแลระบบย่อยอาหาร)

Kidney Care (ดูแลสุขภาพไต)

Skin & Coat (บำรุงผิวหนังและเส้นขน)

Immunity (เสริมสร้างภูมิคุ้มกัน)

Urinary Care (ดูแลทางเดินปัสสาวะ)

การันตีคุณภาพและความน่ากิน
จาก ซีแวลู เพ็ทเวลเนส เซ็นเตอร์
SeaValue PET WELLNESS CENTER

Toro Cat Food
สอบถามเพิ่มเติม
สแกนเลย

Venefit®

PRECISION CLINICAL NUTRITION



6 CONDITION-SPECIFIC SOLUTIONS

LIVER | PANCREAS | GUT-EYE AXIS | BRAIN | KIDNEY | HIP&JOINT

TARGET FORMULATIONS | EVIDENCE-BASED NUTRITION | BETTER CLINICAL OUTCOMES

CONDITION-SPECIFIC SOLUTIONS
BETTER CLINICAL OUTCOMES

Venefit PLUS is designed to function not as a standard supplement but as an integrated adjunct to pharmaceutical therapy.

Scan for more information

PISC Pet Innovative SCIENCE CENTER

รายงานสัตว์ป่วย: การวินิจฉัยและรักษาเนื้องอกชนิด leiomyoma ของถุงน้ำดี และกระเพาะอาหาร ในสุนัข

กรแก้ว ทองแตง[1*] พรพรรณ สุขอนันต์[1] นวพร สงค์รอด[1] สุภัทรา ยงศิริ[1]

บทคัดย่อ

สุนัขพันธุ์พุดเดิ้ล เพศผู้ทำหมันแล้ว อายุ 10 ปี 7 เดือน น้ำหนัก 5.3 กิโลกรัม มารับการรักษาด้วยอาการกินอาหารลดลง อาเจียนเป็นอาหารยังไม่ย่อยในช่วง 30 วันที่ผ่านมา ตรวจร่างกายพบอาการซึม อ่อนแรง เกร็งช่องท้องเมื่อสัมผัส มีภาวะขาดน้ำร้อยละ 5 และมีเสียงลิ้นหัวใจรั่วเกรด III/VI การตรวจทางห้องปฏิบัติการพบระดับเกล็ดเลือดต่ำและมีการเพิ่มขึ้นของค่าเอนไซม์ตับอ่อนเชิงปริมาณ การตรวจช่องท้องด้วยคลื่นเสียงความถี่สูงพบเนื้องอกของถุงน้ำดีและกระเพาะอาหาร ตับโตและมีการสะท้อนของคลื่นเสียงมากขึ้น สุนัขได้รับการรักษาโดยการตัดถุงน้ำดี ตัดกระเพาะอาหารบางส่วนเพื่อนำเนื้องอกออกและเก็บตัวอย่างชิ้นเนื้อจากตับ ผลการตรวจชิ้นเนื้อทางจุลพยาธิวิทยาพบว่าก้อนเนื้องอกของถุงน้ำดีและกระเพาะอาหาร เป็นเนื้องอกกล้ามเนื้อเรียบ ชนิด leiomyoma ส่วนตับมีลักษณะ glycogen hepatopathy รุนแรง ร่วมกับ hepatic regenerative nodules ภายหลังการผ่าตัด สุนัขมีอาการอาเจียนปนเลือด และหายใจลำบาก ตรวจพบภาวะตับอ่อนอักเสบเฉียบพลันและปอดติดเชื้อแทรกซ้อน ซึ่งเป็นสาเหตุทำให้สุนัขเสียชีวิตในวันที่ 10 หลังการผ่าตัด รายงานนี้มีวัตถุประสงค์เพื่ออธิบายขั้นตอนการวินิจฉัย และการรักษาเนื้องอกชนิด leiomyoma ของถุงน้ำดีและกระเพาะอาหารของสุนัข ซึ่งยังไม่เคยมีรายงานในประเทศไทยมาก่อน โดยภาวะนี้มีความซับซ้อนในการวินิจฉัย การรักษา รวมทั้งการดูแลหลังการผ่าตัด

***คำสำคัญ**: กระเพาะอาหาร,การตัดถุงน้ำดี, ถุงน้ำดี,เนื้องอกกล้ามเนื้อเรียบ, สุนัข*

[1]โรงพยาบาลสัตว์สุวรรณชาด สะพานสูง

[*] **ผู้รับผิดชอบบทความ email address:** kikkaty_37@hotmail.com

Diagnosis and Treatment of Gallbladder and Gastric Leiomyoma in a Dog: A Case Report

Kornkaew Thongtaeng[1]* Pornphan Sukanan[1] Nawaporn Songrod[1] Supattra Yongsiri[1]

Abstract

A 5.3 kg, 10-year and 7 month-old, neutered male, poodle dog was presented with a history of inappetence and intermittent vomiting for 1 month. The dog had weakness, depression, mild abdominal cramp when palpated, 5% dehydration and heart murmur grade III/VI. Laboratory findings revealed mild thrombocytopenia and elevated canine pancreatic lipase. Abdominal ultrasonography revealed enlarged liver with hyperechoic appearance and hyperechoic masses in the gall bladder and the stomach. The dog underwent cholecystectomy, partial gastrectomy and liver biopsy which histopathology confirmed leiomyoma of the gallbladder and the stomach and severe glycogen hepatopathy with multifocal hepatic regenerative nodules of the liver. Postoperatively, the dog developed severe vomiting, hematemesis and dyspnea. The dog died 10 days after surgery due to acute pancreatitis and bacterial pneumonia. This report represents the first case of concurrent gallbladder and gastric leiomyoma in a dog in Thailand. This case illustrates the clinical complexity of gallbladder tumors coexisting with gastrointestinal lesions in geriatric dogs and the importance of vigilant postoperative care.

Keywords: *Cholecystectomy, Dog, Gallbladder, Leiomyoma, Stomach*

[1]Suvarnachad Animal Hospital, Saphan Sung, Bangkok, Thailand
***Corresponding author email address:** kikkaty_37@hotmail.com

บทนำ

โรคเนื้องอกของถุงน้ำดีในสุนัขพบได้น้อยกว่าร้อยละ 2 ของเนื้องอกในสุนัข (Scott *et al*., 2016) และพบได้น้อยกว่าความผิดปกติอื่นๆของถุงน้ำดี เช่น การอักเสบ (cholecystitis) ตะกอนเมือกสะสม (gallbladder mucocele) หรือนิ่วในถุงน้ำดี (cholelithiasis) เป็นต้น รายงานของ MacLeod และคณะ (2023) พบว่าเนื้องอกของถุงน้ำดีที่พบได้มากที่สุดได้แก่ neuroendocrine carcinoma รองลงมาคือ leiomyoma, leiomyosarcoma, lymphoma และ cholangiocarcinoma ตามลำดับ

เนื้องอกของถุงน้ำดีชนิด leiomyoma พบได้ไม่บ่อยนักและไม่เคยมีรายงานในประเทศไทยมาก่อน มักพบในสุนัขสูงวัย โดยเป็นเนื้องอกของกล้ามเนื้อเรียบ ที่มีการพัฒนาขนาดช้าและไม่ค่อยแพร่กระจาย (Bhandal *et al*., 2009) นอกจากการพบเนื้องอกกล้ามเนื้อเรียบชนิด leiomyoma ที่ถุงน้ำดีแล้ว ยังสามารถพบเนื้องอกชนิดนี้ที่อวัยวะอื่นๆ เช่น หลอดอาหาร ระบบทางเดินหายใจ และระบบสืบพันธุ์ อาการทางคลินิกของสุนัขจะแตกต่างกันไป ขึ้นอยู่กับขนาดและตำแหน่งของก้อนเนื้อในถุงน้ำดี สุนัขอาจไม่แสดงอาการทางคลินิก หรือมีอาการแบบไม่จำเพาะ เช่น เบื่ออาหาร อาเจียน ท้องเสีย หรือน้ำหนักลด เป็นต้น การตรวจร่างกายอาจพบภาวะท้องมานและดีซ่านหากมีความผิดปกติของตับหรือมีการอุดตันของท่อน้ำดี ความผิดปกติของค่าทางเคมีคลินิกอาจพบเพียงการเพิ่มขึ้นของค่าเอนไซม์ตับและค่า bilirubin ในกรณีที่มีการอุดตันของท่อทางเดินน้ำดีร่วมด้วย (Nagata *et al*., 2015) มีรายงานในสุนัขที่ตัดเนื้องอกของถุงน้ำดีชนิด lymphoma และ leiomyoma มีชีวิตรอดหลังการผ่าตัด 24 เดือน (Lovell *et al*., 2019) และ 234 วัน ตามลำดับ (Nagata *et al*., 2015) ส่วนเนื้องอกชนิด leiomyosarcoma มีรายงานของ Jongchul Yun และคณะ ในปี 2025 ซึ่งเป็นรายงานฉบับแรกที่พบมะเร็ง leiomyosarcoma ในถุงน้ำดี อย่างไรก็ตาม ยังไม่พบรายงานของเนื้องอกชนิด leiomyoma ทั้งในถุงน้ำดีและกระเพาะอาหารในสุนัขตัวเดียวกันมาก่อน

การวินิจฉัยเนื้องอกของถุงน้ำดีสามารถทำได้ด้วยการตรวจคลื่นเสียงความถี่สูง ร่วมกับการใช้ color flow doppler เพื่อดูการไหลเวียนของเลือดในก้อนเนื้องอก ซึ่งจะช่วยแยกก้อนเนื้อออกจากตะกอนหรือนิ่วในถุงน้ำดีได้ ส่วนการถ่ายภาพรังสีส่วนตัดอาศัยคอมพิวเตอร์ (computed tomography: CT scan) สามารถตรวจพบความผิดปกติของเนื้องอกได้ตั้งแต่ช่วงเริ่มต้น รวมทั้งสามารถดูการแพร่กระจายไปยังอวัยวะใกล้เคียงได้ (Kumar *et al*., 1990) และยังมีประโยชน์ในการพิจารณาวางแผนการผ่าตัดอีกด้วย ทั้งนี้ การเก็บชิ้นเนื้อเพื่อส่งตรวจทางจุลพยาธิวิทยาจัดเป็นการการวินิจฉัยขั้นสุด

การรักษาแนะนำสำหรับโรคก้อนเนื้อในถุงน้ำดีในขณะที่ยังไม่พบการแพร่กระจายของโรคคือการตัดถุงน้ำดี (cholecystectomy) Matteo และคณะ (2022) ศึกษาภาวะแทรกซ้อนหลังการตัดถุงน้ำดีในสุนัข 68 ตัว โดยแบ่งเป็นข้อแทรกซ้อนระหว่างการผ่าตัดร้อยละ 21 โดยพบภาวะความดันต่ำ เลือดออกจากตับ และอาเจียนระหว่างการผ่าตัด โดยพบสุนัข 1 ตัวเกิดปอดอักเสบติดเชื้อในภายหลัง ส่วนภาวะแทรกซ้อนที่พบภายหลังการผ่าตัดในช่วงการพักพื้นที่โรงพยาบาลพบได้ร้อยละ 20 ซึ่งได้แก่ อาเจียน ตับอ่อนอักเสบ เลือดออกในช่องท้อง และติดเชื้อในทางเดินปัสสาวะ เป็นต้น

ประวัติสัตว์ป่วย

สุนัขพันธุ์พุดเดิ้ล เพศผู้ทำหมันแล้ว อายุ 10 ปี 7 เดือน น้ำหนัก 5.3 กิโลกรัม เข้ารับการรักษาที่โรงพยาบาลสัตว์สุวรรณชาด สะพานสูง ด้วยอาการซึมลง เบื่ออาหาร และอาเจียนเป็นระยะ ในช่วง 30 วันที่ผ่านมา และมีประวัติเป็นโรคลิ้นหัวใจไมทรัลรั่วระยะ B1 (ACVIM stage B1)

การตรวจร่างกาย

การตรวจร่างกายพบคะแนนความสมบูรณ์ของร่างกาย (body condition score) เท่ากับ 5/9 สุนัขมีอาการซึม อ่อนแรง มีภาวะปวดเกร็งช่องท้องเล็กน้อย แต่ยังตอบสนองต่อสิ่งเร้าได้ดี อุณหภูมิร่างกาย 100.2 องศาฟาเรนไฮต์ อัตราการเต้นของหัวใจ 128 ครั้งต่อนาที อัตราการหายใจ 28 ครั้งต่อนาที เยื่อเมือกสีชมพู capillary refilling time (CRT) น้อยกว่า 2 วินาที มีภาวะขาดน้ำร้อยละ 5 ฟังเสียงหัวใจพบ murmur grade III/VI ที่ตำแหน่งลิ้นหัวใจไมทรัล เสียงปอดปกติ ชีพจรปกติ วัดความดันโลหิตด้วย high definitive oscillometer มีค่าความดัน systolic/diastolic เท่ากับ 150/60 mmHg

ผลการตรวจทางห้องปฏิบัติการ

ผลการตรวจค่าทางโลหิตวิทยาด้วยเครื่องวิเคราะห์เม็ดเลือดอัตโนมัติ Dymind DF56Vet (Shenzhen Dymind Biotechnology, China) พบปริมาณเม็ดเลือดแดง ความเข้มข้นของฮีโมโกลบิน และค่าเฉลี่ยความเข้มข้นของฮีโมโกลบินในเม็ดเลือดแดงมีค่าสูงเล็กน้อย และปริมาณเกล็ดเลือดต่ำเล็กน้อย (ตารางที่ 1) การตรวจค่าเคมีคลินิกโดยเครื่องตรวจ IDEXX Catalyst One (IDEXX Laboratory Inc., USA) พบค่าเอนไซม์ตับและค่าการทำงานของไตปกติ (ตารางที่ 2) เมื่อวัดเอนไซม์ตับอ่อนเชิงปริมาณพบว่ามีค่าสูงกว่าปกติ (ตารางที่ 3) ค่าการแข็งตัวของเลือด ด้วยเครื่องตรวจ Vcheck V200 Analyzer (Bionote, Inc., Korea) ค่าปกติ (ตารางที่ 4)

ตารางที่ 1 ค่าโลหิตวิทยา

Parameter	Normal Value*	ผลเลือดก่อนวันผ่าตัด	ผลเลือดหลังผ่าตัดวันที่ 6
RBC ($x10^6$/µl)	4.95-7.87	8.47	4.55
Hemoglobin (g/dL)	11.19-18.9	19.5	10.2
Hematocrit (%)	35-57	54.6	30.4
MCV (fl)	66-77	64.4	66.9
MCH (pg)	19.9-24.5	23	22.3
MCHC (g/dL)	31-34	35.7	33.4
Platelet ($x10^3$/µl)	210-620	194	89
WBC (/µl)	5000-14100	12370	51980
Neutrophil (/µl)	3000-11500	8900	58350
Band (/µl)	0-300	0	1040
Eosinophil (/µl)	100-1250	370	100
Basophil (/µl)	Rare	30	50
Lymphocyte (/µl)	1000-4800	2020	1190
Monocyte (/µl)	200	96	2229

**Canine automated hematology reference values for DF56 Vet Instrument*

ตารางที่ 2 ค่าเคมีคลินิก

Blood chemistry profiles	Normal Value*	ผลเลือดก่อนวันผ่าตัด	ผลเลือดหลังผ่าตัดวันที่ 6
Albumin (g/dL)	2.3-4.0	4.0	2.0
ALP (U/L)	23-212	37	322
ALT (U/L)	10-125	91	21
BUN (mg/dL)	10-35	31	15
BUN: Creatinine	7-27	27	18.75
Calcium	7.9-12	9.8	-
Cholesterol (mg/dL)	110-320	164	-
Creatinine (mg/dL)	0.5-1.8	1.1	0.8
GGT (U/L)	0-11	0	-
Globulin (g/dL)	2.5-4.5	3.9	-
Glucose (mg/dL)	74-143	100	-
Phosphorus (mg/dL)	2.5-6.8	5.8	-
Total bilirubin (mg/dL)	0-0.9	0.4	-
Total protein (g/dL)	5.5-8.0	7.8	7.2

**Reference ranges for IDEXX Catalyst one*

ตารางที่ 3 ค่าเอนไซม์ตับอ่อน

Enzyme	Normal Value*	ผลเลือดก่อนวันผ่าตัด	ผลเลือดหลังผ่าตัดวันที่ 6
V-check cPL (ng/ml)	<200	365.5	1420.9
V-check CRP (mg/L)	<20	-	96.2

**Reference ranges for Vcheck V200 analyzer*

ตารางที่ 4 การแข็งตัวของเลือด

Coagulation	Normal Value*	Results
PT (sec)	14-19	18.2
aPTT (sec)	75-105	78.4

**Reference ranges for QuickVet® Analyzer*

ภาพรังสีช่องอก

จากภาพรังสีช่องอกในท่านอนตะแคงขวา (ภาพที่ 1A) และท่านอนคว่ำ (ภาพที่ 1B) พบว่าสุนัขมีภาวะหัวใจโต โดยมี vertebral heart score (VHS) เท่ากับ 10.85 และไม่พบการแพร่กระจายของเนื้องอกไปยังปอด



ภาพที่ 1 *ภาพถ่ายรังสีช่องอก ท่าตะแคงขวา (1A) และท่านอนคว่ำ (1B)*

การตรวจอวัยวะช่องท้องด้วยคลื่นเสียงความถี่สูง (abdominal ultrasound)

ภายหลังการตรวจช่องท้องด้วยคลื่นความถี่สูง พบการขยายใหญ่ของตับ เนื้อตับมีการสะท้อนคลื่นเสียงมากขึ้น (hyperechogenicity) (ภาพที่ 2A) และพบเนื้องอกในถุงน้ำดี ขนาด 0.84 x 0.62 เซนติเมตร บริเวณด้านล่างค่อนไปทางด้านหน้าของถุงน้ำดี ที่ยื่นมาจากผนังถุงน้ำดีและไม่เปลี่ยนแปลงตำแหน่งตามแรงโน้มถ่วงของโลกและไม่พบการไหลเวียนโลหิตภายในก้อนเนื้อเมื่อตรวจด้วย color flow doppler (ภาพที่ 2B) นอกจากนี้ยังพบเนื้องอกที่ผนังด้านในของกระเพาะอาหารขนาด 1.24 x 1.22 เซนติเมตร ในตำแหน่ง lesser curvature ส่วน cardia (ภาพที่ 2C) โดยยังไม่พบการขยายขนาดใหญ่ของต่อมน้ำเหลืองภายในช่องท้อง



ภาพที่ 2 *ภาพการตรวจด้วยคลื่นเสียงความถี่สูง แสดงลักษณะเนื้อตับ (2A), ก้อนเนื้องอกที่ถุงน้ำดี (2B, ลูกศร) และ ก้อนเนื้องอกที่ผนังด้านในกระเพาะอาหาร (2C, หัวลูกศร)*

ผลการวินิจฉัย

จากประวัติ อาการทางคลินิก การตรวจร่างกาย ผลการตรวจทางห้องปฏิบัติการ และวินิจฉัยภายในช่องท้องด้วยคลื่นเสียงความถี่สูง พบว่าสุนัขมีก้อนเนื้องอกในถุงน้ำดีและกระเพาะอาหาร และมีภาวะ hepatopathy

การรักษา

สุนัขได้รับการตัดถุงน้ำดี (cholecystectomy) การตัดกระเพาะอาหารบางส่วน (partial gastrectomy) และเก็บตัวอย่างชิ้นเนื้อตับ (biopsy) เพื่อส่งตรวจทางจุลพยาธิวิทยา โดยให้ยานำการสลบด้วย fentanyl (fentanyl-hameln, Siam Bioscience Co.Ltd., Thailand) ขนาด 2 ไมโครกรัมต่อกิโลกรัม และ diazepam (GPO, Thailand) ขนาด 0.2 มิลลิกรัมต่อกิโลกรัม เข้าทางหลอดเลือดดำ และทำการสลบด้วย propofol (Troikaa Pharmaceuticals Ltd., India) ขนาด 3 มิลลิกรัมต่อกิโลกรัม เข้าทางหลอดเลือดดำ ทำการสอดท่อช่วยหายใจและรักษาระดับการสลบด้วยยา isoflurane (Piramal Critical Care, Inc., USA) ให้ยาปฏิชีวนะ amoxicillin / clavulanate (Zhuhai United Laboratories (Zhongshan) Co.Ltd., China) ขนาด 20 มิลลิกรัมต่อกิโลกรัมเข้าทางหลอดเลือดดำ และให้ fentanyl แบบ constant rate infusion (CRI) ขนาด 2 ไมโครกรัมต่อกิโลกรัมต่อชั่วโมงเพื่อควบคุมอาการเจ็บปวดระหว่างผ่าตัด จากนั้นจัดท่าของสุนัขให้อยู่ในท่านอนหงาย เตรียมบริเวณผ่าตัดแบบปลอดเชื้อ กรีดเปิดผนังช่องท้อง แยกถุงน้ำดีออกจากเนื้อตับใกล้เคียง ผูก cystic duct ด้วย polyglyconate monofilament absorbable suture (Maxon™) ขนาด 3/0 ทำการตัดถุงน้ำดีด้วยอุปกรณ์ตัดและห้ามเลือดชนิด electrothermal bipolar vessel sealing device (LigasureTM) พบก้อนเนื้อสีครีมขนาด 0.6 x 0.6 เซนติเมตร (ภาพที่ 3A และ 3B) และตัดชิ้นเนื้อตับเพื่อส่งตรวจทางจุลพยาธิวิทยา ใช้วัสดุห้ามเลือดทางศัลยกรรม (surgicel® oxidized regenerated cellulose) วางบนตำแหน่งที่ตัดถุงน้ำดีออก

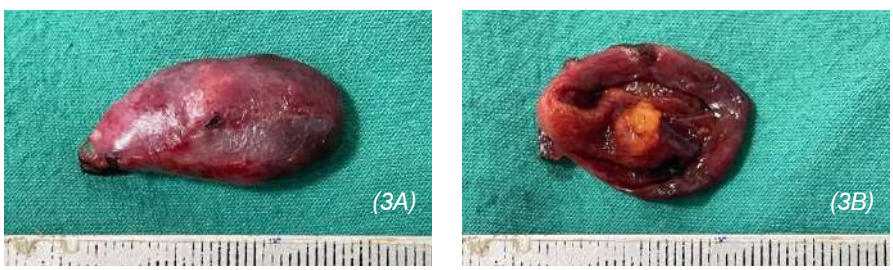

ภาพที่ 3 *ลักษณะถุงน้ำดีภายนอก (3A) และก้อนเนื้องอกของถุงน้ำดี (3B)*

กรีดเปิดกระเพาะอาหารตำแหน่ง lesser curvature ของ cardia พบเนื้องอกสีขาวขนาดประมาณ 1.0 X 1.0 เซนติเมตร (ภาพที่ 4) หลังจากนั้นทำการตัดเนื้องอกโดยตัดผนังกระเพาะอาหารออกไปด้วยทุกชั้น (full thickness gastrectomy) จากนั้นเย็บปิดกระเพาะอาหารด้วย Maxon™ ขนาด 3/0 ด้วยวิธี simple continuous suture วางท่อระบายของเหลวภายในช่องท้อง เย็บปิดผนังช่องท้องด้วย MaxonTM ขนาด 2/0 ด้วยวิธี simple interrupted suture เย็บปิดชั้นใต้ผิวหนังด้วย Maxon™ ขนาด 3/0 ด้วยวิธี simple continuous suture และเย็บปิดผิวหนังด้วย nylon monofilament nonabsorbable suture ขนาด 3/0 ด้วยวิธี simple interrupted suture

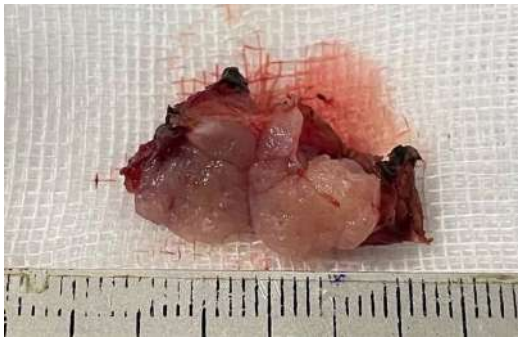

ภาพที่ 4 *เนื้องอกในกระเพาะอาหาร*

การติดตามอาการ

หลังการผ่าตัด สุนัขพักฟื้นที่โรงพยาบาล โดยได้รับสารน้ำชนิด acetar ขนาด 12 มิลลิลิตรต่อชั่วโมง ให้ยาปฏิชีวนะ amoxicillin / clavulanate ขนาดยา 20 มิลลิกรัมต่อกิโลกรัมเข้าทางหลอดเลือดดำ ทุก 8 ชั่วโมง และยาต้านอาเจียน maropitant (Eurovet Animal Health B.V., The Netherlands) ขนาด 1 มิลลิกรัมต่อกิโลกรัมเข้าทางหลอดเลือดดำ ทุก 24 ชั่วโมง ยาลดปวด fentanyl แบบ constant rate infusion (CRI) ขนาด 2 ไมโครกรัมต่อกิโลกรัมต่อชั่วโมง ยาลดอักเสบ carprofen (Rimadyl®) (Zoetis Manufacturing & Research Spain, Spain) ขนาดยา 2.5 มิลลิกรัมต่อกิโลกรัม ทุก 24 ชั่วโมง เป็นเวลา 3 วัน งดน้ำและอาหารเป็นเวลา 24 ชั่วโมง หลังการผ่าตัด หลังจากนั้นเริ่มป้อนอาหารสูตรไขมันต่ำ (low fat) ด้วยปริมาณ 1 ใน 3 ของปริมาณพลังงานที่สัตว์ต้องการต่อวัน (resting energy requirement, RER) และเพิ่มปริมาณเป็น 2 ใน 3 และ 1 ส่วนในวันถัดๆ ไป

หลังการผ่าตัดวันที่ 5 สุนัขกินอาหารได้ดี ไม่มีอาการอาเจียนหรือปวดเกร็งช่องท้อง ไม่พบของเหลวออกจากท่อระบายน้ำในช่องท้อง ทำการตรวจช่องท้องด้วยคลื่นเสียงความถี่สูงไม่พบของเหลวภายในช่องท้อง แต่ลักษณะไขมันรอบบริเวณผ่าตัดถุงน้ำดีมีการสะท้อนคลื่นเสียงมากขึ้น (hyperechogenicity) (ภาพที่ 5)



ภาพที่ 5 *ภาพคลื่นเสียงความถี่สูงแสดงไขมันรอบบริเวณผ่าตัดถุงน้ำดี วันที่ 5 หลังผ่าตัด (ลูกศร)*

ทำการถอดท่อระบายน้ำจากในช่องท้องและให้ยากินได้แก่ amoxicillin / clavulanate (Vetoquinol S.A., France) ขนาด 25 มิลลิกรัมต่อกิโลกรัม ทุก 12 ชั่วโมง ยาลดปวด gabapentin (Siam Bheasach Co.Ltd., Bangkok, Thailand) ขนาด 7 มิลลิกรัมต่อกิโลกรัม ทุก 12 ชั่วโมง และ sucralfate (Siam Bheasach Co.Ltd., Thailand) ขนาด 500 มิลลิกรัม ทุก 12 ชั่วโมงขณะท้องว่าง

วันที่ 6 หลังการผ่าตัด สุนัขมีอาการอาเจียนรุนแรงและมีเลือดปน อ่อนแรง หายใจลำบากและอ้าปากหายใจ การตรวจร่างกายพบ สุนัขซึมมาก ตอบสนองต่อสิ่งเร้าน้อย เยื่อเมือกสีชมพูอมม่วง (cyanosis) capillary refilling time 2 วินาที อุณหภูมิร่างกาย 102.6 องศาฟาเรนไฮต์ อัตราการเต้นของหัวใจ 168 ครั้งต่อนาที อัตราการหายใจมากกว่า 60 ครั้งต่อนาที มีเสียงลิ้นหัวใจรั่วที่ลิ้นไมทรัลเกรด IV/VI เสียงปอดทึบทั้ง 2 ข้าง และปวดเกร็งช่องท้อง ทำการตรวจค่าโลหิตวิทยาพบเม็ดเลือดขาวสูง (leukocytosis left shift) โดยมีเม็ดเลือดขาวชนิดนิวโทรฟิลและโมโนไซต์สูง บ่งภาวะการติดเชื้อ โลหิตจางเล็กน้อย และเกล็ดเลือดต่ำ (ตารางที่ 1) ผลการตรวจค่าเคมีคลินิกพบค่าโปรตีนไข่ขาวต่ำ (hypoalbuminemia) ค่าการทำงานของถุงน้ำดี alkaline phosphatase (ALP) สูงเล็กน้อย (ตารางที่ 2) ค่าเอนไซม์ตับอ่อนเชิงปริมาณมีค่าสูง และ C- reactive protein (CRP) มีค่าขึ้นสูง แสดงภาวะการอักเสบภายในร่างกาย (ตารางที่ 3)

ภาพรังสีช่องอกท่านอนหงายและตะแคงขวา พบการทึบรังสีของปอดด้านขวากลีบกลางและกลีบท้าย (right middle and caudal lung lobes) (ภาพที่ 6A) และพบลักษณะ alveolar pattern ที่ปอดส่วนท้าย (ภาพที่ 6B)

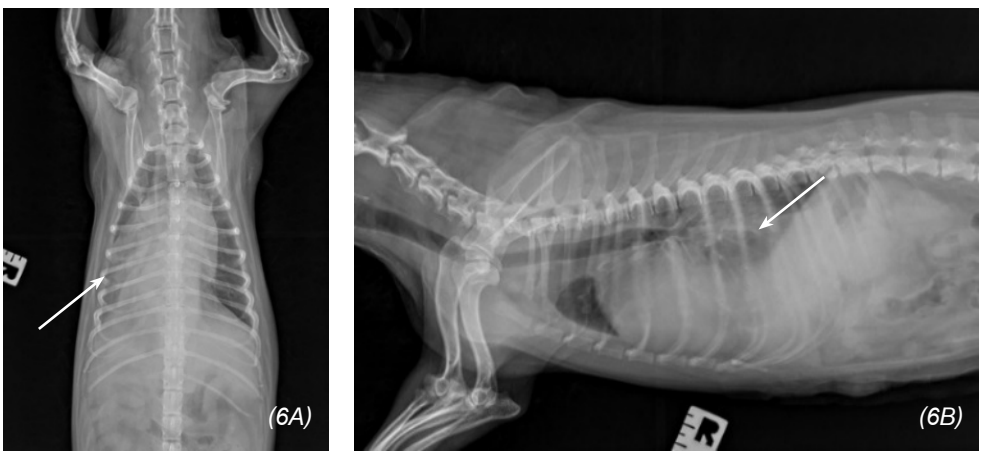

ภาพที่ 6 *ภาพถ่ายรังสีช่องอกท่านอนหงาย (6A) ปอดด้านขวาทึบขึ้น (ลูกศร) และท่านอนตะแคงขวา (6B) alveolar pattern (หัวลูกศร)*

จากข้อมูลดังกล่าวข้างต้น บ่งชี้ว่าสุนัขมีภาวะตับอ่อนอักเสบเฉียบพลันร่วมกับภาวะปอดอักเสบติดเชื้อแทรกซ้อน ให้รักษาโดยยาปฏิชีวนะ meropenem (L.B.S. Laboratory Ltd., Thailand) ขนาด 12 มิลลิกรัมต่อกิโลกรัม ทุก 12 ชั่วโมงเข้าทางหลอดเลือดดำ ยาต้านอาเจียน maropitant ขนาด 1 มิลลิกรัมต่อกิโลกรัม ทุก 24 ชั่วโมงเข้าทางหลอดเลือดดำ ยาลดกรด omeprazole (Swiss Parenterals Ltd., India) ขนาด 1 มิลลิกรัมต่อกิโลกรัม ทุก 12 ชั่วโมงเข้าทางหลอดเลือดดำ ยาละลายเสมหะ acetylcysteine (Zambon Spa, Italy) ขนาด 70 มิลลิกรัมต่อกิโลกรัม ทุก 12 ชั่วโมง

เข้าทางหลอดเลือดดำ และยาขยายหลอดลมแบบพ่น ชนิด salbutamol (Inter Pharma Pubic Co., Thailand) ขนาด 500 ไมโครกรัมต่อตัว และพ่นยา gentamycin (T.P. Drug Laboratories (1969) Co., Thailand) ขนาด 6 มิลลิกรัมต่อกิโลกรัม เป็นเวลา 30 นาที วันละ 2 ครั้ง สุนัขยังมีการอาเจียนและมีเลือดปนมากขึ้น ได้ส่งตัวสุนัขไปทำการส่องกล้องตรวจภายในทางเดินอาหาร (endoscopy) เนื่องจากคาดว่าอาจมีภาวะเลือดออกในกระเพาะอาหารจากแผลผ่าตัดหรือการกระจายของก้อนเนื้อ ผลการส่องกล้องพบก้อนเนื้อบริเวณหลอดอาหารส่วนท้าย ขนาดประมาณร้อยละ 30-40 ของเส้นผ่านศูนย์กลางของหลอดอาหาร และไม่พบเลือดออกที่ตำแหน่งผ่าตัด จากนั้นสุนัขเสียชีวิตในวันถัดมา

ผลทางจุลพยาธิวิทยาจากเนื้องอกของถุงน้ำดี พบลักษณะ leiomyoma with mild chronic hyperplasia cholecystitis (ภาพที่ 7) และเนื้องอกของกระเพาะอาหาร พบเป็น gastric leiomyoma (ภาพที่ 8)

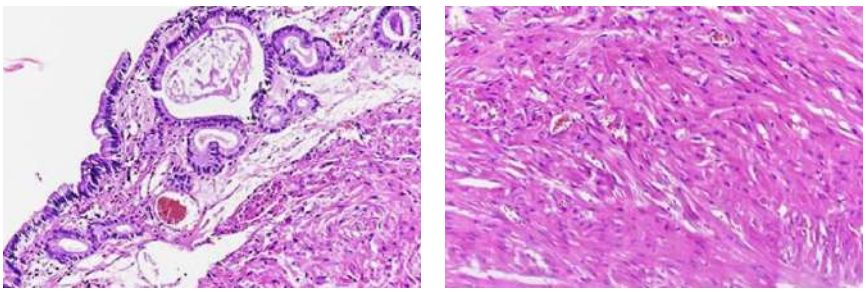

ภาพที่ 7 *ภาพจุลพยาธิวิทยาของเนื้องอกชนิด leiomyoma ของถุงน้ำดี*

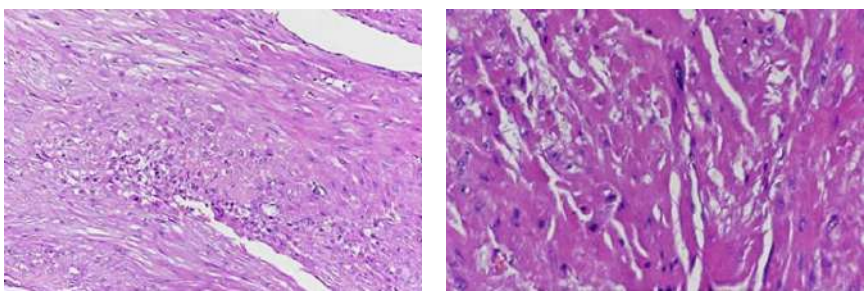

ภาพที่ 8 *ภาพจุลพยาธิวิทยาของเนื้องอกชนิด leiomyoma ของกระเพาะอาหาร*

ส่วนผลทางจุลพยาธิวิทยาของชิ้นเนื้อตับพบ severe glycogen hepatopathy with multifocal hepatic regenerative nodules ซึ่งมักสัมพันธ์กับ stress hepatopathy (ภาพที่ 9)

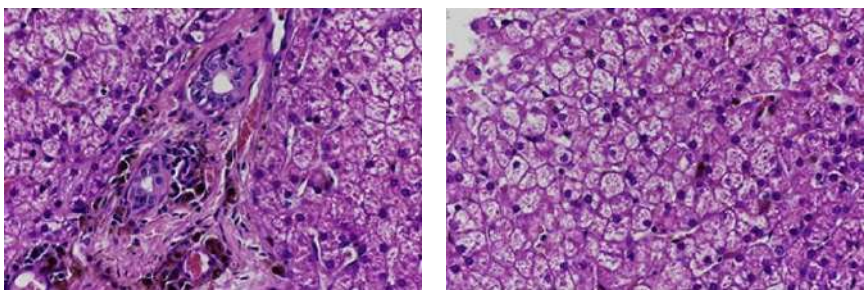

ภาพที่ 9 *ภาพจุลพยาธิวิทยาของเนื้อตับ พบ severe glycogen hepatopathy with multifocal hepatic regenerative nodules*

สรุปและวิจารณ์

เนื้องอกในถุงน้ำดีพบได้ในสุนัขสูงวัย โดยส่วนมากจะมีอาการที่ไม่จำเพาะ ในสุนัขรายนี้ การวินิจฉัยจากประวัติ อาการ ร่วมกับการตรวจทางห้องปฏิบัติการไม่มีความจำเพาะต่อเนื้องอกในถุงน้ำดี เนื่องจากยังไม่มีการอุดตันของท่อทางเดินน้ำดี ทำให้ค่า ALP และ bilirubin ยังอยู่ในเกณฑ์ปกติ การวินิจฉัยโดยคลื่นเสียงความถี่สูงสามารถแยกเนื้องอกในถุงน้ำดีออกจากตะกอนในถุงน้ำดี (gallbladder mucocele) และนิ่วในถุงน้ำดี (cholelithiasis) ได้ โดยใช้ color flow doppler โดยก้อนเนื้องอกจะมีการไหลเวียนของเลือดเข้ามาในก้อนเนื้อ (Bhandal, 2009) แต่ในสุนัขรายนี้ ไม่พบการไหลเวียนของเลือดในก้อนเนื้อ อาจเพราะขนาดก้อนที่เล็กหรือเทคนิคในการวินิจฉัย แต่สัตวแพทย์สามารถแยกก้อนเนื้อออกจาก gallbladder mucocele หรือนิ่วได้โดยดูจากการยึดติดของก้อนเนื้อกับผนังภายในถุงน้ำดี ความขรุขระของก้อนเนื้อ และการไม่เคลื่อนที่ตกลงตามแรงโน้มถ่วงโลก

การรักษาในสุนัขรายนี้ เป็นการรักษาทางศัลยกรรม โดยทำการตัดถุงน้ำดีร่วมกับตัดกระเพาะอาหารบางส่วนเพื่อนำเนื้องอกออก และตัดชิ้นเนื้อตับส่งตรวจทางจุลพยาธิวิทยา ผลทางจุลพยาธิวิทยาของก้อนเนื้องอกถุงน้ำดีและกระเพาะอาหารพบเป็นชนิดเดียวกันคือ leiomyoma ซึ่งเป็นเนื้องอกของกล้ามเนื้อเรียบ เนื่องจากทั้งถุงน้ำดีและกระเพาะอาหารมีโครงสร้างของกล้ามเนื้อเรียบ จึงสามารถพบเนื้องอกชนิดนี้ได้ นอกจากนี้ ยังสามารถพบ leiomyoma ได้ทั้งในส่วนของหลอดอาหาร ระบบทางเดินหายใจ ระบบสืบพันธุ์ และระบบทางเดินปัสสาวะ (Amay *et al*., 2022) ส่วนผลทางจุลพยาธิวิทยาของเนื้อเยื่อตับ พบภาวะ severe glycogen hepatopathy with multifocal regenerative nodules ซึ่งอาจเกิดจากกระบวนการตอบสนองการเจ็บป่วยหรือการอักเสบของตับ (Lisa *et al*., 2006) ร่วมกับการเสื่อมของเซลล์ตับเอง

หลังการผ่าตัดสุนัขมีอาการอาเจียนรุนแรง และมีเลือดปน ร่วมกับมีภาวะปอดอักเสบติดเชื้อ ผลการตรวจทางห้องปฏิบัติการพบภาวะตับอ่อนอักเสบเฉียบพลันซึ่งเป็นภาวะแทรกซ้อนหลังการผ่าตัดถุงน้ำดี สอดคล้องกับรายงานของ Matteo และคณะ (2022) ที่พบว่าการเกิดตับอ่อนอักเสบเฉียบพลันหลังการตัดถุงน้ำดีอาจมีสาเหตุจากการไม่มีที่เก็บน้ำดี ทำให้น้ำดีไหลเข้าสู่ common bile duct อย่างต่อเนื่อง ส่งผลให้แรงดันในท่อน้ำดีเกิดการเปลี่ยนแปลง น้ำดีจึงไหลย้อนเข้าสู่ pancreatic duct กระตุ้น trypsinogen เปลี่ยนเป็น trypsin ในตับอ่อน เอนไซม์ก่อนย่อยถูกกระตุ้นก่อนเวลา เกิด autodigestion ของเนื้อเยื่อตับอ่อน และตับอ่อนอักเสบเฉียบพลันตามมา (Watson P., 2015) หรืออาจเกิดจากการอักเสบของเนื้อเยื่อไขมันที่ตำแหน่งผ่าตัดและบริเวณโดยรอบจาก common bile duct และ pancreatic duct เปิดใกล้กันบริเวณลำไส้เล็กส่วนต้น เมื่อเกิดการอักเสบทำให้น้ำดีระบายไม่ได้ เกิดแรงดันในท่อเพิ่มขึ้น ทำให้ acinar cell เสียหาย มีการหลั่งของเอนไซม์ตับอ่อน เกิด autodigestion ของ pancreatic acinar cell และตับอ่อนอักเสบเฉียบพลัน (Rebecca *et al*., 2024) โดยอาการปอดอักเสบติดเชื้อเป็นภาวะแทรกซ้อนจากภาวะตับอ่อนอักเสบเฉียบพลันได้ ตามรายงานของ Yadav และ Lowenfels (2013) พบว่าภาวะตับอ่อนอักเสบเฉียบพลันทำให้เกิดการหลั่งของ cytokines เช่น TNF-α, IL-1β และ IL-6 เข้าสู่กระแสเลือด ส่งผลให้เกิดการอักเสบทั่วร่างกาย นำไปสู่ภาวะ acute lung injury นอกจากนี้เอนไซม์ย่อยโปรตีน (proteolytic enzymes) ที่หลั่งมาจากตับอ่อน สามารถไปทำลายเยื่อบุหลอดเลือดฝอยในปอด ทำให้เกิดการรั่วของน้ำและโปรตีนเข้าสู่ถุงลมปอด (permeability pulmonary edema) ทำให้เสี่ยงต่อการติดเชื้อแทรกซ้อนได้ง่าย นอกจากนี้การอาเจียนอย่างรุนแรง สุนัขมีความเสี่ยงสูงที่จะสำลักนำสารคัดหลั่งจากกระเพาะอาหารเข้าไปในทางเดินหายใจและทำให้เกิดการติดเชื้อตามมา (aspiration pneumonia) (Gori *et*

al., 2020) สำหรับการรักษา จะเป็นการรักษาตามอาการ เช่น ยาต้านอาเจียน ยาลดปวด ยาปฏิชีวนะ เป็นต้น ในสุนัขรายนี้ หลังได้รับยารักษา อาการทางเดินหายใจดีขึ้น แต่สุนัขมีอาการอาเจียนปนเลือดสด (hematemesis) จากเนื้องอกของหลอดอาหารส่วนท้าย ซึ่งการวินิจฉัยด้วยคลื่นสะท้อนความถี่สูง มีข้อจำกัด แต่การส่องกล้องตรวจภายในหรือ CT scan จะช่วยในการวินิจฉัยการแพร่กระจายของเนื้องอกได้แม่นยำกว่า ผู้เขียนแนะนำให้สุนัขได้รับการส่องกล้องตรวจภายในทางเดินอาหารหรือ CT scan ก่อนการผ่าตัด เพื่อการวินิจฉัยที่ครอบคลุมและแม่นยำมากขึ้น เพิ่มโอกาสในการมีชีวิตรอดและการรักษาประสบผลสำเร็จมากขึ้น

เอกสารอ้างอิง

Amaya, S., Michael, E. H., & Raquel S. (2022). Diagnostic imaging appearance of canine gastric leiomyomas: Four cases. Vet Rec Case Rep, 10, 357.

Bhandal, J., Head, L. L., Francis, D. A., Foster, R. A., & Berrington, A. (2009). Use of color flow Doppler ultrasonography to diagnose a bleeding neuroendocrine tumor in the gall bladder of a dog. Journal of the American Veterinary Medical Association, 235 (11), 1326–1329.

Gori, E., Pierini, A., Ceccherini, Gianila., et al. (2020). Pulmonary complications in dogs with acute presentation of pancreatitis. BMC Veterinary Research, 16, 209.

Hussain, Z., Sharma, H., Chandail, V. S., et al. (2015). Laparoscopic completion cholecystectomy for post-cholecystectomy syndrome. Journal of Evolution of Medical and Dental Sciences, 4, 7258–7262.

Jongchul, Y., Yujin, K., Kyung, M. P. & Sungin, L. (2025). Case Report: Primary leiomyosarcoma of the canine gallbladder with intraoperative indocyanine green near-infrared fluorescence imaging. Front. Vet. Sci., 12:1678285.

Kumar, A., Aggarwal, S., Berry, M., Sawhney, S., Kapur, B. M. L., & Bhargava, S. (1990). Ultrasonography of carcinoma of the gall bladder: An analysis of 80 cases. Journal of Clinical Ultrasound, 18 (9), 715–720.

Lisa, M. S., Sharon, A. C., John, F. R., Karen, L. W., & Hollis, N. E. (2006). Vacuolar hepatopathy in Dogs: 336 cases (1993-2005). Journal of the Americal Veterinary Medical Association, 229, 246-252.

Lovell, S., Singh, A., Zur Linden, A., Hagen, C., & Cuq, B. (2019). Gall bladder leiomyoma treated by laparoscopic cholecystectomy in a dog. Journal of the American Veterinary Medical Association, 255 (1), 85–89.

MacLeod, A. N., Reichle, J. K., Szabo, D., Cohen, E. B., Artiles, C., & Fulkerson, C. V. (2023). Ultrasonographic appearance of gall bladder neoplasia in 14 dogs and 1 cat. Veterinary Radiology & Ultrasound, 64, 537–545.

Matteo, R., Phillipa, W., Andrew, T., et al. (2022). Long-term outcome after cholecystectomy without common bile duct catheterization and flushing in dogs. Journal of Animals, 12, 2112.

Nagata, N., Shibata, S., Sakai, H., Honno, H., Takashima, S., & Kawabe, M. (2015). Gall bladder lymphoma in a miniature dachshund. Journal of Veterinary Medical Science, 77 (1), 117–121.

Rebecca, D., Eleonora, G., Verena, H., et al. (2024). An association between pancreatic and cholestatic biliary disorders in dogs. Veterinary Clinical Studies, 14(5), 795.

Scott, J., Singh, A., Mayhew, P. D., et al. (2016). Perioperative complications and outcome of laparoscopic cholecystectomy in 20 dogs. Veterinary Surgery, 45, 49–59.

Watson, P. (2015). Pancreatitis in dogs and cats: definitions and pathophysiology. J Small Anima Pract, 56(1), 3-12.

Yadav, D., Lowenfels, A. B. (2013). The epidemiology of pancreatitis and pancreatic cancer. Gastroenterology, 144(6), 1252-1261.

คำถามท้ายบทความ

1. จากผลอัลตราซาวด์ ลักษณะใด “สนับสนุน” ว่าก้อนในถุงน้ำดีเป็น neoplasia มากกว่านิ่วหรือ gallbladder mucocele?

ก. ก้อนมี acoustic shadow ชัดเจน

ข. ก้อนลอยตัวตามแรงโน้มถ่วง

ค. ก้อนยื่นจากผนังถุงน้ำดีและไม่เคลื่อนตำแหน่ง

ง. พบ free fluid จำนวนมากในช่องท้อง

2. เหตุใดค่า ALP และ bilirubin ของสุนัขตัวนี้จึงยังอยู่ในเกณฑ์ปกติ แม้มีเนื้องอกถุงน้ำดี?

ก. เพราะมีภาวะไตวายร่วม

ข. เพราะเนื้องอกยังไม่ก่อ bile duct obstruction

ค. เพราะได้รับยาลดเอนไซม์ตับมาก่อน

ง. เพราะมีภาวะโลหิตจาง

3. เนื้องอกที่พบในสุนัขตัวนี้ได้รับการวินิจฉัยว่าเป็นชนิดใด?

ก. Adenocarcinoma

ข. Leiomyoma

ค. Lymphoma

ง. Fibrosarcoma

4. เหตุผลสำคัญที่สัตวแพทย์เลือกทำ liver biopsy ร่วมกับ cholecystectomy คืออะไร?

ก. ตรวจหา metastatic lymphoma

ข. ประเมิน hepatopathy ที่พบจาก imaging

ค. ประเมินภาวะ portal hypertension

ง. ตรวจหา copper storage disease โดยเฉพาะ

5. ข้อใด “ไม่ใช่” ภาวะแทรกซ้อนหลัง cholecystectomy ที่อ้างถึงในรายงานหรือเอกสารอ้างอิง?

ก. Pancreatitis

ข. Hemorrhage

ค. Urinary tract infection

ง. Dilated cardiomyopathy

6. กลไกหนึ่งที่อธิบายการเกิด acute pancreatitis หลังตัดถุงน้ำดีคืออะไร?

ก. ภาวะ hypoglycemia กระตุ้น pancreatic necrosis

ข. น้ำดีไหลย้อนเข้าสู่ pancreatic duct

ค. การอุดตันของ splenic vein

ง. การลดลงของ gastric acid secretion

7. ค่าใดหลังผ่าตัดบ่งชี้ systemic inflammatory response ได้ชัดที่สุด?

ก. Total bilirubin 0.4 mg/dL

ข. CRP 96.2 mg/L

ค. Calcium 9.8 mg/dL

ง. Glucose 100 mg/dL

8. ข้อใดอธิบาย histopathology ของ leiomyoma ได้ถูกต้องที่สุด?

ก. เนื้องอก malignant ของ hepatocyte

ข. เนื้องอก benign ของ smooth muscle

ค. เนื้องอก malignant ของ glandular epithelium

ง. inflammation granuloma ของ gallbladder

9. Diagnostic tool ใดควรทำก่อนผ่าตัดเพื่อเพิ่มความแม่นยำในการประเมินการกระจายของโรค?

ก. ECG และ blood gas

ข. Colonoscopy

ค. Endoscopy หรือ CT scan

ง. Bone marrow aspiration

10. อวัยวะใด “ไม่ได้” พบเนื้องอก leiomyoma ในรายงานนี้?

ก. ถุงน้ำดี

ข. กระเพาะอาหาร

ค. หลอดอาหาร

ง. ม้าม

เฉลย

1. ข้อ ค.
2. ข้อ ข.
3. ข้อ ข.
4. ข้อ ข.
5. ข้อ ง.
6. ข้อ ข.
7. ข้อ ข.
8. ข้อ ข.
9. ข้อ ค.
10. ข้อ ง.



CBC. As easy as 1, 2, 3.



ProCyte One

Hematology Analyzer

จำแนกเม็ดเลือดขาวได้ 5 ชนิด	(5-part Differential)
ผลตรวจครอบคลุม	24 พารามิเตอร์ พร้อม Absolute Reticulocyte Count
สะดวก ใช้งานง่าย	ให้ผลตรวจภายใน 5 นาที
ตัวช่วยการแปลผล Dot Plot	ด้วย Interpretative aids

Powerful on their own. Unstoppable together.

IDEXX Point-of-care Diagnostics



Catalyst One
Chemistry Analyzer



IDEXX VetLab Station
& SNAP Pro

ผลิตภัณฑ์สำหรับใช้ประกอบการวินิจฉัย/รักษาสัตว์โดยสัตวแพทย์ภายในสถานพยาบาลสัตว์เท่านั้น

สอบถามข้อมูลผลิตภัณฑ์เพิ่มเติมได้จากผู้แทนจำหน่าย IDEXX ในเขตพื้นที่หรือทาง @idexxthailand

PURINA®

PRO PLAN®
VETERINARY DIETS





NUTRITION THAT PERFORMS™

PURINA® PRO PLAN® Veterinary Diets Feline UR Urinary™ is specially formulated to help dissolve struvite stones and reduce the risk of both struvite and calcium oxalate stone recurrence with St/Ox Defence™.

SUPPORTING URINARY HEALTH WITH NUTRITION

- Helps dissolve struvite stones. Helps reduce the risk of both struvite and calcium oxalate stone recurrence
- Moderate calorie content to help maintain an ideal body weight
- Helps promote increased urine volume to dilute the urine

สอบถามข้อมูลเพิ่มเติมจากผู้จัดจำหน่าย

บริษัท เวท อะกริเทค จำกัด โทร: 02-575-5777-86

PURINA®
PRO PLAN®
VETERINARY SUPPLEMENTS



Hydra Care™

ผลิตภัณฑ์ช่วยเพิ่มปริมาณน้ำ

อุดมด้วยสารอาหารที่มีประโยชน์ สำหรับแมว

ช่วยลดความเข้มข้นของปัสสาวะ
สุขภาพทางเดินปัสสาวะที่แข็งแรง

เสริมความชุ่มชื้นให้กับแมว
พร้อมอุดมด้วยสารอาหาร

ช่วยลดความถ่วงจำเพาะปัสสาวะ
มีงานวิจัยทางวิทยาศาสตร์รองรับ*

*เปรียบเทียบกับแมวที่ดื่มน้ำเพียงอย่างเดียว เพิ่มจากการทานอาหารเม็ดตามปกติ

PURINA®
PRO PLAN®
VETERINARY SUPPLEMENTS



*Relevation Veterinary Tracker, 2022

FortiFlora®

ผลลัพธ์ทรงพลัง
ดูแลระบบย่อยอาหาร
และเสริมสร้างภูมิคุ้มกัน

พิสูจน์ได้จริง
พิสูจน์และรับรองผล
โดยงานวิจัยทางคลีนิก

เอกสิทธิ์เฉพาะ PURINA®
จุลินทรีย์สายพันธ์เฉพาะ
E.Feacium SF68®

สอบถามข้อมูลเพิ่มเติมจากผู้จัดจำหน่าย
บริษัท เวท อะกริเทค จำกัด โทร: 02-575-5777-86

PURINA® Your Pet, Our Passion.®

DeliSci

Delicious & Science

ให้... พลังงานสูง และสารอาหาร ที่ครบถ้วน

VetSynova
Veterinary Synergistic Innovation



เนื้ออาหารละเอียด
ความน่ากินสูง

DeliSci Excella
Excellent for recovery

อาหารฟื้นฟูสำหรับสัตว์เลี้ยงป่วย ขาดสารอาหาร และพักฟื้น
หลังการผ่าตัดที่ต้องการพลังงาน และ**สารอาหารคุณภาพสูง**



High Palatability & Soft Mousse Consistency
มีกลิ่นหอม ความน่ากินสูง สามารถให้ทานเอง
ป้อน หรือให้ผ่าน feeding tube ได้

High Digestibility
มีอัตราการย่อยได้สูงถึง 99.5%

High Energy
ให้พลังงานสูงถึง 1,236.8 Kcal/kg

VETERINARY FORMULA DIET
VETERINARY EXCLUSIVE

Excella
High Energy Density
Complete and balance feed for pets



Microbicide • Anti-Inflammatory • Stimulation of Wound Healing
Triple Action

MicrocynAH®
ANIMAL HEALTH



ผลิตภัณฑ์ประกอบการรักษาแผล ผิวหนัง ช่องปาก หู และดวงตาสำหรับสัตว์เลี้ยง

ฆ่าเชื้อ
ฆ่าเชื้อแบคทีเรีย ไวรัส
เชื้อรา และยีสต์ 99.999%
ภายใน 30 วินาที

ลดการอักเสบ
ช่วยลดการอักเสบ
การระคายเคือง
อาการคัน อาการแพ้

กระตุ้นการหายของแผล
กระตุ้นการสร้างเนื้อเยื่อ
และการเคลื่อนตัวของเซลล์
ทำให้แผลหายเร็วขึ้น

Performance Stabilized Hypochlorous acid **HOCl™**

ผ่านการทดสอบความปลอดภัยแม้เลีย กลืนกิน
หรือเข้าตา ใช้ได้กับสัตว์ทุกชนิด ทุกช่วงอายุ

WITH REVOLUTIONARY MICROCYN® TECHNOLOGY
Microcyn®

ผลิตภัณฑ์สัตว์หนึ่งเดียวที่
ใช้นวัตกรรมสิทธิบัตร
Microcyn® Technology

ไม่มีแอลกอฮอล์
ไม่มีสเตียรอยด์
ไม่ใส่ยาปฏิชีวนะ

ประสิทธิภาพสูง
ปลอดภัย
ไม่เป็นพิษ

FORMULA BASED ON FDA Cleared Microcyn® Technology

ผลิตภายใต้มาตรฐาน
PIC/S GMP, ISO 9001, ISO 13485 และ FDA QSR

CE



ZOETIS DIAGNOSTICS

vetscan Imagyst®

เครื่องอ่านเซลล์อัจฉริยะ แบบครบวงจร 6-in-1

- AI Fecal
- AI Urine Sediment
- AI Dermatology
- AI Blood Smear
- AI Masses
- Digital Cytology

(รองรับการส่ง Cytology ทั้ง Thai-board certified Pathologist และ Zoetis Pathologist)

Now Available



สนใจหารายละเอียดเพิ่มเติมได้ที่
vetscanimagyst.com

zoetis

@pettorus.med
081-806-1866 [ธงชัย]





it's IMAGING WORLD

every shoot brings you closer to better care

NA TONGCHAI | PetTo ReUs

บริษัท เพ็ทโตะ อาร์ อัช จำกัด
Total Imaging Solutions for Veterinary Care
ด้วยทีมงานที่มีประสบการณ์ในวงการสัตวแพทย์มากกว่า 15 ปี เราคือ ผู้ให้บริการที่พร้อมเคียงข้างสัตวแพทย์ทุกการดูแล มุ่งมั่นสนับสนุนการวินิจฉัยที่แม่นยำ และ มีประสิทธิภาพ

เราพร้อมให้บริการโซลูชันครบวงจร ทั้ง Portable & General Digital X-ray, Ultrasound, DR, และ PACS รวมถึงเครื่อง CT แบบ Refurbished ภายใต้การดูแลของบริษัท ณ ธงชัย จำกัด











mindray animal medical | PODO BLOCK | SonicDICOM PACS | FUJIFILM Value from Innovation

PET SPECIALIST
EXPERT IN PET PRODUCTS

โต๊ะผ่าตัดหลากหลายรูปแบบ



โต๊ะผ่าตัดไฟฟ้า Shernbao รุ่น FT-824LE

- โต๊ะผ่าตัดท็อปสแตนเลสปรับขึ้นลงไฟฟ้า
- แผ่นท็อป ขนาด 124cm. X 64cm.
- ปรับต่ำสุด 69cm. สูงสุด 110cm.
- รองรับน้ำหนักได้ถึง 80 Kg.
- ระบบไฟฟ้าปรับขึ้นลงนิ่มนวล
- ขาโต๊ะแข็งแรงไม่โครงเครงขณะใช้งาน
- รับประกัน 1 ปี

ราคา 28,900.-



โต๊ะผ่าตัดไฟฟ้า Ewan

- โต๊ะผ่าตัดท็อปสแตนเลสปรับขึ้นลงไฟฟ้า
- หน้าท็อปปรับเอียงได้ 15 องศา
- มาพร้อมตะแกรงวางหน้าท็อปสามารถยกออกได้
- แผ่นท็อป ขนาด 130cm. X 60cm.
- ปรับต่ำสุด 75cm. ปรับสูงสุด 105cm.
- รองรับน้ำหนักได้ถึง 80 Kg.
- รับประกัน 1 ปี

ราคา 28,900.-



โต๊ะผ่าตัด V - Top สแตนเลส ปรับขึ้นลงไฟฟ้า

- วัสดุสแตนเลสเกรด 304
- หน้าท็อปขนาด 130cm. X 60cm.
- ปรับสูงสุด 105cm. ต่ำสุด 75cm.
- หน้าท็อปสามารถปรับมุมรูปตัว V ได้
- สามารถปรับเอียงหน้าท็อปได้ 25 องศา
- ปรับเอียงด้วยระบบไฟฟ้าปุ่มควบคุมคันโยก
- รับน้ำหนักสูงสุด 100 Kg.

ราคา 54,900.-



โต๊ะขูดหินปูนสแตนเลส ปรับขึ้นลงไฟฟ้า

- วัสดุสแตนเลสเกรด 304 แข็งแรงทนทาน
- ขนาดหน้าท็อป 130cm. X 60cm.
- ปรับขึ้นสูงสุด 105cm. ต่ำสุด 75cm.
- ปรับเอียงได้ 45 องศา
- ตะแกรงยกทำความสะอาดได้
- รับน้ำหนักได้สูงสุด 100 Kg.

ราคา 45,650.-

VET ANY MALL

SINCERE SERVICE SOLVE

MED MANAGE

VET MANAGE

โปรแกรมบริหารสถานพยาบาล ที่ตอบโจทย์การใช้งานมากที่สุด



Demo

Add Friends

สนใจทอลองใช้งานสามารถติดต่อฝ่ายขายแต่ละเขต:

คุณเอฟ กทม.ฝั่งพระนคร : 099-1763888, คุณออม กทม.ฝั่งธนบุรี : 096-8489888

คุณมุก ภาคเหนือ : 099-1764888, คุณฟิวส์ ภาคตะวันออก : 096-8479888

คุณนุ่น ภาคอีสาน : 099-1765888, คุณกุ้งนาง ภาคใต้ : 065-8870888

เบอร์สำนักงาน: 02-096-3388, 062-072-2888, 097-054-8102

FACEBOOK: VETMANAGE LINE ID: @VETMANAGE

PSH

Longevity Wellness

PACIFIC SUNRISE HOLDING

Pacific Sunrise Holding Co.,Ltd. is Japanese trading company. We are entering the animal health field as part of our new business creation efforts. We mainly import our products from Japan, USA and EU, plan to deal with wide range of related product and contribute benefit in this field.



LONGEVITY PRODUCTS

• SUPPLEMENT PRODUCTS



• ORAL CARE PRODUCTS

MAXI/GUARD is products from Addison Biological Laboratory. We are handling the varieties of the products which can be applied for **Dogs/Cats and Exotics**.

ADDISON BIOLOGICAL LABORATORY



MAXI/GUARD®
Oral Cleansing Wipes
แผ่นเช็ดทำความสะอาดช่องปาก

Active Ingredient: Zinc

- Antibacterial properties
- Supports healthy epithelial tissue



MAXI/GUARD®
OraZn® Pet Oral Care
ผลิตภัณฑ์ดูแลช่องปาก



MAXI/GUARD®
Oral Cleansing Gel/Spray
เจล/สเปรย์ทำความสะอาดช่องปาก
(มีวิตามินซี)

MADE IN JAPAN

ZENOAQ
Gazing at the future
Nippon Zenyaku Kogyo Co.,Ltd.

Animal Ayurveda™

MADE IN USA

ADDISON BIOLOGICAL LABORATORY
Home of the MAXI/GUARD® Line

FACEBOOK

Vet-Smart Testkit

ชุดตรวจสำหรับสุนัข



CDV

- ตรวจโรคไข้หัดสุนัข

CPV / CCV

- ตรวจโรคลำไส้อักเสบจากเชื้อพาร์ไวรัส และ โคโรนาไวรัส

ชุดตรวจสำหรับแมว



FIV Ab / FeLV Ag

- ตรวจโรคเอดส์
- ตรวจโรคลูคีเมีย

FCoV / FPV / Giardia Lamblia

- ตรวจโรคท้องเสียในแมวจากการติดเชื้อโคโรนาไวรัส พาร์โวไวรัส และเชื้อโปรโตซัวไกอาร์เดีย

FPV

- ตรวจโรคไข้หัดแมว

จัดจำหน่ายโดย : บริษัท เบสท์ อีควิปเม้นท์ เซ็นเตอร์ จำกัด

BEC
Best Equipment Center Co., Ltd.

0-2903-1916, 0-2903-3354
www.bec-vet.com
@becvet.th
info@bec-vet.com
@becvet
bec_vet

SOARMED Catalogue



SOARMED SV3000
เครื่องดมยาสลบพร้อมช่วยหายใจ



EDAN IM70 Multi - Parameter
Veterinary Monitor Touch Screen12"



EDAN X12 Multi - Parameter
Veterinary Monitor Touch Screen12"



EDAN H100B
Pulse Oximeter



MASIMO Rad G
Pulse Oximeter



ALTEC Neuvita 100
Pulse Oximeter



SOARMED ACTIS-150
Electrosurgical Unit



EDAN VE - 300
Veterinary Electrocardiograph



KIMURAMED TASUKE
เครื่องดมยาสลบ (ไม่มีเครื่องช่วยหายใจ)



VMED Vet - Dop2
Ultrasound Doppler



BP - ACCUGARD
Oscillometric Blood Pressure

SOAR MEDICAL TECH (THAILAND) CO., LTD
59 Yenjit Road, Tungwatdon, Sathon, Bangkok THAILAND 10120

Sale Manager : คุณตุ๊ก (065-4955692)
คุณเบนซ์ (061-9162456)

Soarmed Thailand
@soarmedthai

dRx
Moving forward

DRX VETERINARY SYSTEM
ระบบบริหารจัดการ ที่คลินิกและโรงพยาบาลสัตว์ มากกว่า 1,300 แห่ง ไว้วางใจเลือกใช้



- ใช้งานง่าย
- ปลอดภัย
- มีทีมดูแลตลอดการใช้งาน

อัปเกรดใหม่ ! เพิ่ม 2 ฟีเจอร์ทรงพลัง
ยกระดับคลินิกสัตว์เลี้ยงของคุณให้เหนือกว่าคู่แข่ง

DRX CLOUD SYNC



มั่นใจได้ว่าไฟล์ข้อมูลประวัติ
สัตว์เลี้ยงและลูกค้าของคุณ
จะไม่สูญหายอีกต่อไป

"สะดวก ปลอดภัย อุ่นใจทุกเวลา"

DRX ANALYTICS



เปลี่ยนข้อมูลให้กลายเป็นกลยุทธ์ทางธุรกิจ
วิเคราะห์ยอดขาย ลูกค้าประจำ และ
ประสิทธิภาพการบริการ เพื่อเพิ่มรายได้

"รู้ลึก รู้จริง เห็นภาพรวมธุรกิจในพริบตา"

093-051-5454 @drxsystem drxsystem.com info@drxsystem.com

NANO SERIES

EVERY WOUND DESERVES BETTER HEALING

Vet Planet

Research-Driven Nano Silver Wound Care



NANO WOUND

สเปรย์ดูแลแผลนาโนซิลเวอร์



Ag+
Nano Silver Ag+ Technology

ACTION in 30 Seconds For 72 hours
Action in 30 seconds For 72 hours

KEY CLINICAL BENEFITS

ANTI-MICROBIAL 99.999 %
ครอบคลุมการฆ่าเชื้อแบคทีเรีย ไบโอฟิล์ม เชื้อรา และเชื้อยีสต์

ANTI-INFLAMMATORY
ลดอักเสบ และบรรเทาอาการระคายเคือง

WOUND HEALING PROMOTION
ส่งเสริมการสมานแผล และการสร้างเนื้อเยื่อใหม่

RESEARCH EVIDENCE

Against Drug Resistant Bacteria

ยับยั้งเชื้อดื้อยา ครอบคลุม MRSA, MRSP และ MDR *P. aeruginosa*



Nano Silver Activity Against MDR *P. aeruginosa*

0.00125 %

MINIMUM BACTERICIDAL CONCENTRATION (MBC)

ความเข้มข้นต่ำสุดที่สามารถฆ่าเชื้อได้ 0.00125%

>99 %

Antifungal Efficacy

ยับยั้งเชื้อรา และเชื้อยีสต์

Significantly Reduces Oral Inflammation in FCGS

ลดการอักเสบในช่องปากของแมวโรค FCGS

CLINICAL CASES

Oral Ulcer



Before — After 4 Days

Infection Wound

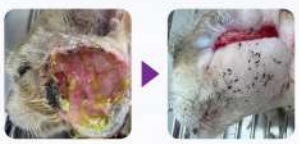

Before — After 16 Days

Fungal Infection



Before — After 14 Days

Medical Adhesive Related Skin Injury



Before — After 1 Day

DIRECTIONS FOR USE

พ่นบริเวณรอยโรค วันละ 2 ครั้ง

ใช้ได้ในแผลทุกระยะ

ใช้ได้ในสัตว์ทุกชนิด ทุกช่วงวัย

SCAN FOR MORE PRODUCT INFORMATION

Vet Planet THAILAND

B|BRAUN
SHARING EXPERTISE

รู้หรือไม่
การให้สารอาหารทางหลอดเลือดดำ
มีอะไรสำคัญที่ต้องคำนึง

TOTAL ENERGY พลังงานโดยรวมควรมีปริมาณเพียงพอและเหมาะสมกับสภาวะของผู้ป่วยในแต่ละคน

ENERGY EXPENDITURE การประเมินความต้องการพลังงานของผู้ป่วยได้อย่างถูกต้องและแม่นยำ ควรประเมินโดยเครื่อง **INDIRECT CALORIMETRY**

INDIRECT CALORIMETRY เครื่องมือที่ประเมินความต้องการพลังงานของผู้ป่วยได้อย่างแม่นยำ และเป็นมาตรฐาน **(GOLD STANDARD)** ตาม **ESPEN GUIDELINE** ปี 2019



พลังงานจาก
กลูโคส
ต้องเหมาะสม ไม่ก่อให้เกิดภาวะน้ำตาลในเลือดสูง (HYPERGLYCEMIA)

พลังงานจาก
ไขมัน
ต้องมีส่วนประกอบของไขมันจำเป็นที่เพียงพอ และมีแหล่งไขมันที่ให้พลังงานรวดเร็ว (MCT)

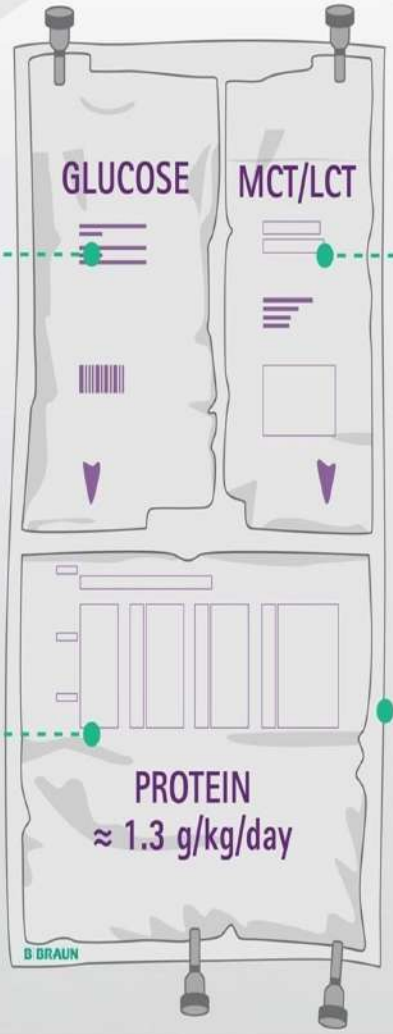

พลังงานจาก
โปรตีน
ต้องเพียงพอตามความต้องการ และสภาวะของคนไข้แต่ละคน

ปริมาณน้ำ
ต้องมีปริมาณที่จำกัด และเหมาะสม ไม่ทำให้เกิดภาวะน้ำเกิน

Reference :
1. ESPEN guideline on clinical nutrition in the intensive care unit, 2019
2. ESPEN Guidelines on Parenteral Nutrition: Intensive care, 2009

สอบถามข้อมูลเพิ่มเติม | Facebook : B. Braun (TH) | www.bbraun.co.th

อาหารแมวเน็กโกะ
NEKKO

อาหารแมวเน็กโกะ
HOLISTIC & GRAIN-FREE

ดูแลครบทุกระบบ
เพื่อสุขภาพดี
ที่ยาวนาน



เสริมสร้าง
ภูมิคุ้มกัน

ดูแลระบบ
ทางเดินอาหาร

ผิวหนัง
สุขภาพดี

SODIUM CONTROL
ควบคุมปริมาณ
โซเดียม



VetEase®

3 IN 1 HIGH-PERFORMANCE COOLING MEDICAL DEVICE

Cooling Ease Ultimate Comfort



INNOVATIVE RPTC* TECHNOLOGY

*RAPID PRECISION TEMPERATURE CONTROL

IN MODE



- SOLUTION DELIVERY SYSTEM
  IceNeedling™ Technology (2°C)
- INFLAMMATION REDUCTION
- WOUND HEALING
  DERMATITIS
  ALOPECIA X

CX MODE



- PRECISE COOLING (-5 TO 5°C)
- ITCH & PAIN RELIEF
- BLEPHARITIS
  INTERDIGITAL
  DERMATITIS

FX MODE



- CRYOSURGERY MODE (-79°C)
- NON-INVASIVELY REMOVES SKIN TISSUE
- WARTS
  EPIDERMAL TUMOR

Scan for more information

NON-CONTACT, NON-INVASIVE, RAPID AND PRECISE TEMPERATURE CONTROL

PISC Pet Innovative Science Center

VF CORE

อาหารเสริม แมวเลีย

บำรุงเลือด	บำรุงไต	บำรุงสุขภาพทั่วไป	สร้างภูมิคุ้มกัน	ช่วยลดท้องผูก	บำรุงข้อ	บำรุงทางเดินอาหาร
Blood Care	Kidney Care		L-Lysine 250 mg		Joint Care	





สุขภาพดี ที่แสนอร่อย

VETERINARY FORMULA
สูตรที่สัตวแพทย์ส่วนใหญ่แนะนำ



VetSynova
Veterinary Synergistic Innovation

: VetSynova : vetsynova : vetsynova_thailand : @vetsynovapet : www.vetsynova.com

ใบแจ้งเปลี่ยนชื่อ - นามสกุล
ที่อยู่ - เบอร์โทรศัพท์
ทาง Line ID: @vpat

Line Official Account

สมาคมสัตวแพทย์ผู้ประกอบการบำบัดโรคสัตว์แห่งประเทศไทย
THE VETERINARY PRACTITIONER ASSOCIATION OF THAILAND (VPAT)
559/2 ถนนประดิษฐ์มนูธรรม แขวงสะพานสอง เขตวังทองหลาง กรุงเทพฯ 10310
559/2 Praditmanuthum Road, Sapansong, Wangthonglang, Bangkok 10310
Tel: 086-3456-861, 086-3456-836, 097-2370-086, 02-514-1315-6 Fax: 02-514-1370

สิทธิประโยชน์สำหรับสมาชิกสมาคมฯ

1. **สมาชิก** WSAVA (World Small Animal Veterinary Association)
2. **วารสารสมาคม** VPAT Journal (Download from Website)
3. **ลงทะเบียนการสัมมนาโครงการการศึกษาต่อเนื่อง** CE-VPAT **ในอัตราสมาชิก**
4. **ลงทะเบียนการประชุมวิชาการบำบัดโรคสัตว์เลี้ยงประจำปี** (VRVC) **ในอัตราสมาชิก**
5. **สมาชิกชมรมเครือข่ายวิชาชีพการสัตวแพทย์**
   (ค่าสมัครสมาชิกชมรมฯ ขึ้นอยู่กับเงื่อนไขของชมรมฯ)
   - 5.1 ชมรมสัตวแพทย์บำบัดโรคม้าแห่งประเทศไทย
   - 5.2 สมาคมสัตวแพทย์สัตว์ป่าและสวนสัตว์แห่งประเทศไทย
   - 5.3 ชมรมสัตวแพทย์ผู้ประกอบการบำบัดโรคหัวใจแห่งประเทศไทย
   - 5.4 ชมรมสถานพยาบาลสัตว์แห่งประเทศไทย
   - 5.5 สมาคมสัตวแพทย์ผิวหนังแห่งประเทศไทย
   - 5.6 ชมรมสัตวแพทย์ผู้ประกอบการบำบัดโรคตาแห่งประเทศไทย
   - 5.7 ชมรมวิทยาการสืบพันธุ์ในสัตว์แห่งประเทศไทย
   - 5.8 ชมรมสัตวแพทย์ผู้ประกอบการบำบัดโรคระบบประสาทแห่งประเทศไทย
   - 5.9 ชมรมอายุรศาสตร์สัตวแพทย์แห่งประเทศไทย
   - 5.10 ชมรมสัตวแพทย์สัตว์เลี้ยงชนิดพิเศษ
   - 5.11 ชมรมสัตวแพทย์ทางทันตกรรมแห่งประเทศไทย
   - 5.12 ชมรมสัตวแพทย์ศัลยศาสตร์
   - 5.13 ชมรมการแพทย์แผนจีนทางสัตวแพทย์แห่งประเทศไทย
   - 5.14 ชมรมเวชศาสตร์ฟื้นฟูทางสัตวแพทย์แห่งประเทศไทย
   - 5.15 ชมรมสัตวแพทย์โภชนาการแห่งประเทศไทย
   - 5.16 ชมรมสัตวแพทย์ด้านพฤติกรรมสัตว์แห่งประเทศไทย

NEW

Kanipro อาหารสุนัขเคนิโปร Felipro อาหารแมวเฟลิโปร

อาหารสุนัข ลดความเสี่ยงการเกิดโรคตับไต **แบรนด์แรก** ที่มีงานวิจัยรองรับ

อาหารแมว ลดโอกาสการเกิดนิ่วแมว **แบรนด์แรก** ของไทยรับรองด้วยงานวิจัยระดับโลก



Mommy & Kitty
สูตรแม่แมว & ลูกแมว

- เพิ่มนมน้ำเหลือง เสริมภูมิคุ้มกันให้แก่ลูกแมว
- HIGH PROTEIN โปรตีนสูง ย่อยและดูดซึมง่าย จากแซลมอนไฮโดไลเซท
- มีโพรไบโอติก และพรีไบโอติก ช่วยปรับสมดุลลำไส้
- บำรุงสมองและการเติบโต ด้วยน้ำมันปลาแซลมอน

ขนาดที่มีจำหน่าย : 1kg

Beef
สูตรรสเนื้อ

- ควบคุมระดับ ฟอสฟอรัสและโซเดียม
- ช่วยบำรุง ผิวหนังและเส้นขน
- เสริมวิตามินและแร่ธาตุ ที่จำเป็นต่อสุขภาพโดยรวม
- ลดภาระการทำงาน ของไตและตับ

ขนาดที่มีจำหน่าย : 1.2kg

Glossy Skin and Coat
สูตรบำรุงขนและผิวหนัง

- เสริมเกราะป้องกันผิว ลดโอกาสขนหลุดร่วง
- Anti ชะลอความเสื่อมของเซลล์ ด้วยสารต้านอนุมูลอิสระ
- ให้กรดอะมิโนครบถ้วน และ วิตามินรวม 13 ชนิด
- ช่วยให้ ขนสวยเงางาม และมีสุขภาพดี

ขนาดที่มีจำหน่าย : 1kg

YOUR DIAGNOSTIC PARTNER

JF ADVANCE MED VETERINARY



090-902-9229 | J.F.Advance Med | jfadvancemed.vet | www.jfav.co.th



ปกป้องครบจริง
อีกเลเวลของการดูแล

SAFE FOR PREGNANT AND LACTATING DOGS

ตอบโจทย์การป้องกันปรสิตครบทั้งภายใน และภายนอก

เม็ดเคี้ยว ทานง่าย สำหรับสุนัขอายุ 8 สัปดาห์ขึ้นไป น้ำหนักเริ่มต้น 1.35 กก.
สุนัขแม่พันธุ์ ตั้งท้อง และให้นม ปลอดภัยแม้ใช้ในสายพันธุ์คอลลี่
ให้พร้อมหรือไม่พร้อมกับอาหารก็ได้



เห็บ | หมัด | ไรหู | ไรขี้เรื้อนเปียก | ไรขี้เรื้อนแห้ง | พยาธิหนอนหัวใจ

พยาธิแส้ม้า | พยาธิในปอด | พยาธิไส้เดือน | พยาธิปากขอ | พยาธินัยน์ตา | พยาธิตัวตืดผ่านทางหมัด

Boehringer Ingelheim

*เมื่อใช้ขนาดยาตามคำแนะนำ ใบอนุญาตเลขที่ ขศ.2-4437/2568
โปรดอ่านรายละเอียดเพิ่มเติมในเอกสารกำกับยา ความถูกต้องของโฆษณานี้เป็นความรับผิดชอบของผู้โฆษณา ได้ดำเนินการโดยสำนักงานคณะกรรมการอาหารและยา

เลขทะเบียนที่ 2F3/60(NC) NEXGARD SPECTRA 9MG/2MG (Chewable tablets for dogs) 2F4/60(NC) NEXGARD SPECTRA 19MG/4MG (Chewable tablets for dogs) 2F5/60(NC) NEXGARD SPECTRA 38MG/8MG (Chewable tablets for dogs) 2F6/60(NC) NEXGARD SPECTRA 75MG/15MG (Chewable tablets for dogs) 2F7/60(NC) NEXGARD SPECTRA 150MG/30MG (Chewable tablets for dogs)

NexGard SPECTRA®



วารสารสัตวแพทย์ผู้ประกอบการบำบัดโรคสัตว์แห่งประเทศไทย
ISSN 0857 - 8214